

ANEXOS TFG:

TRATAMIENTO INTEGRAL DEL PACIENTE ADULTO DESDE EL PUNTO DE VISTA INTERDISCIPLINAR

**Integral treatment of the adult patient from an
interdisciplinary view**

Autora: Blanca Alonso Alonso

Tutor: David Saura García-Martín

Departamento de Cirugía, Ginecología y Obstetricia

En Huesca, a 8 de Junio de 2018

ESTE ANEXO CONTIENE LAS FOTOGRAFÍAS Y TABLAS CORRESPONDIENTES A LA MEMORIA DE FIN DE GRADO.

NHC: 4418

Figura 1: Periodontograma

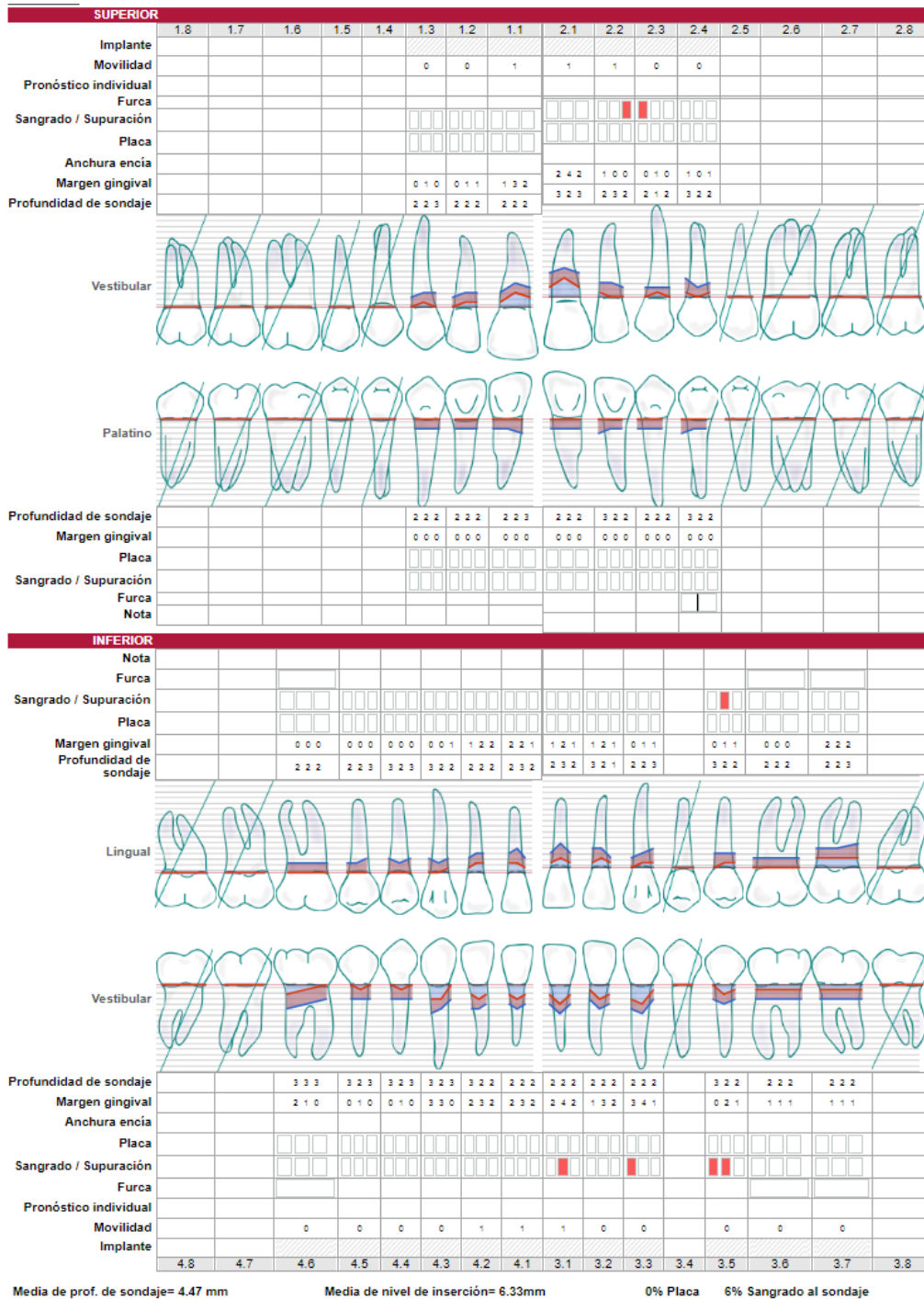


Figura 2: Odontograma

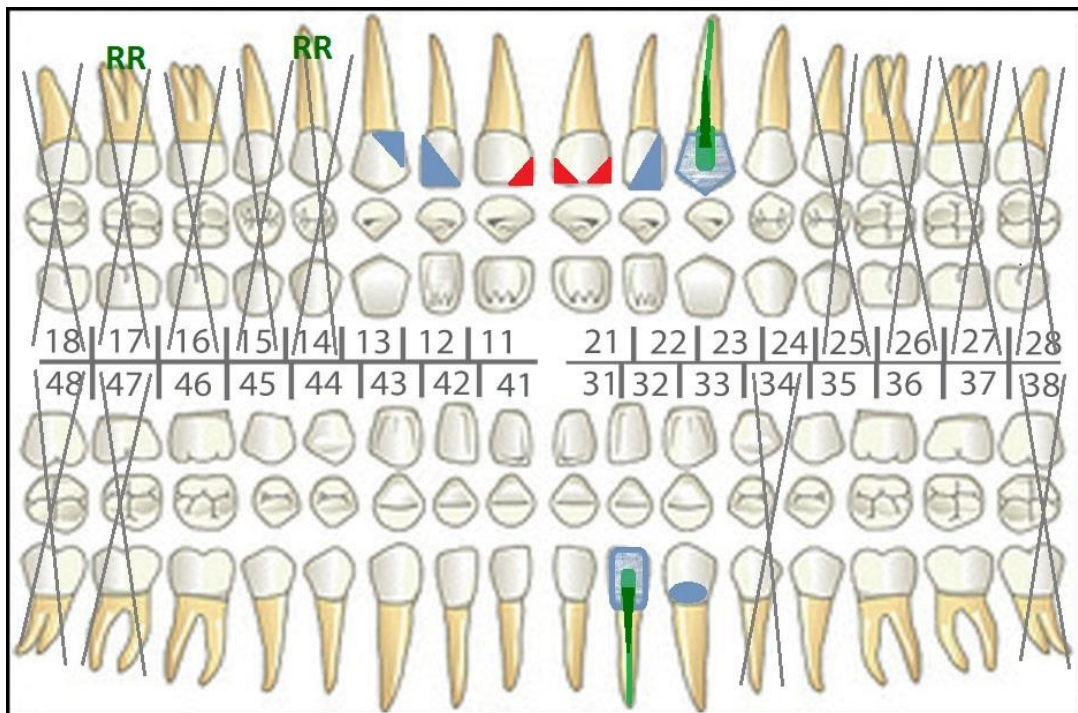


Figura 3: Frontal reposo




Figura 4: Frontal sonrisa



Figura 5: Perfil reposo

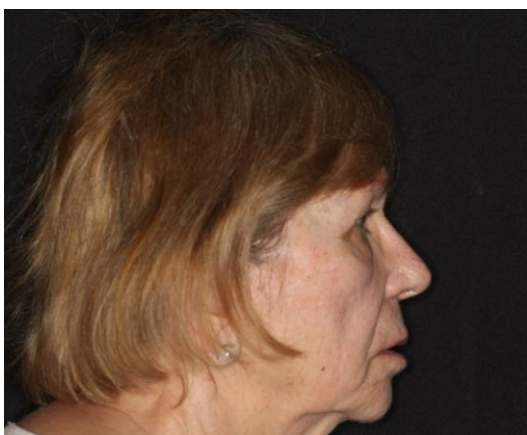

Figura 6: Perfil sonrisa

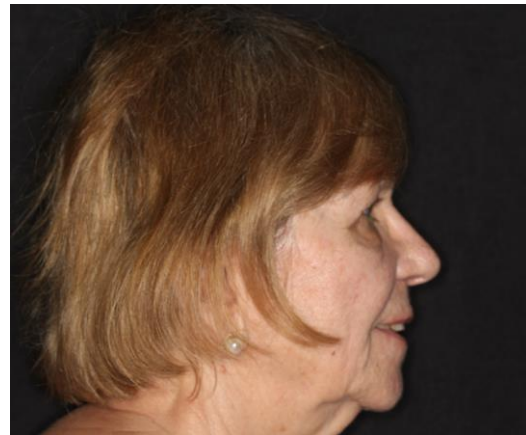

Figura 7: Tres cuartos reposo



Figura 8: Tres cuartos sonrisa



Figura 9: Quintos faciales

$\frac{1}{5}$ $\frac{1}{5}$ $\frac{1}{5}$ $\frac{1}{5}$ $\frac{1}{5}$

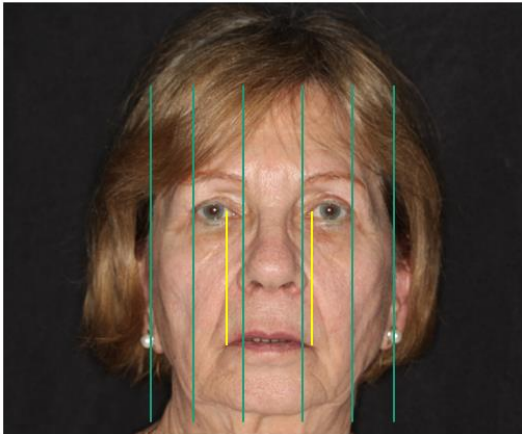


Figura 10: Tercios faciales

$\frac{1}{3}$
 $\frac{1}{3}$
 $\frac{1}{3}$
 $\frac{2}{3}$

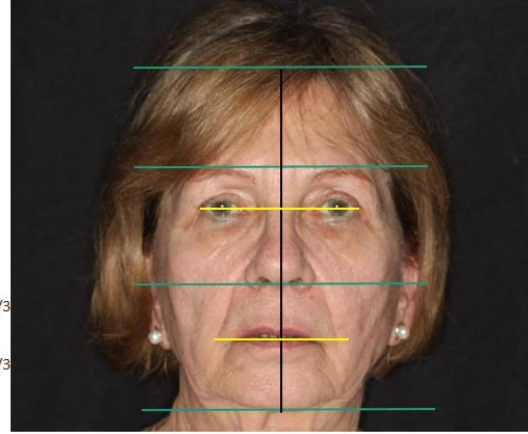

Figura 11: Análisis perfil I

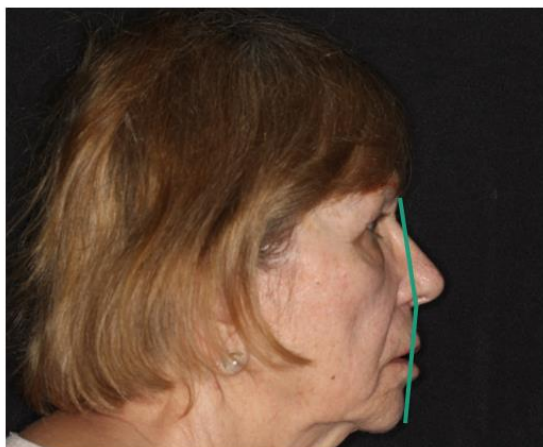

Figura 12: Análisis perfil II

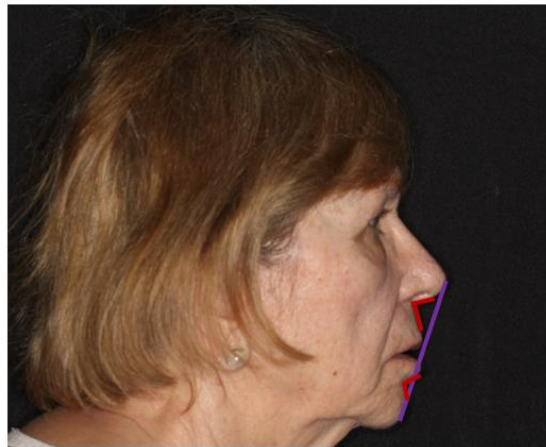

Figura 13: Frontal en oclusión

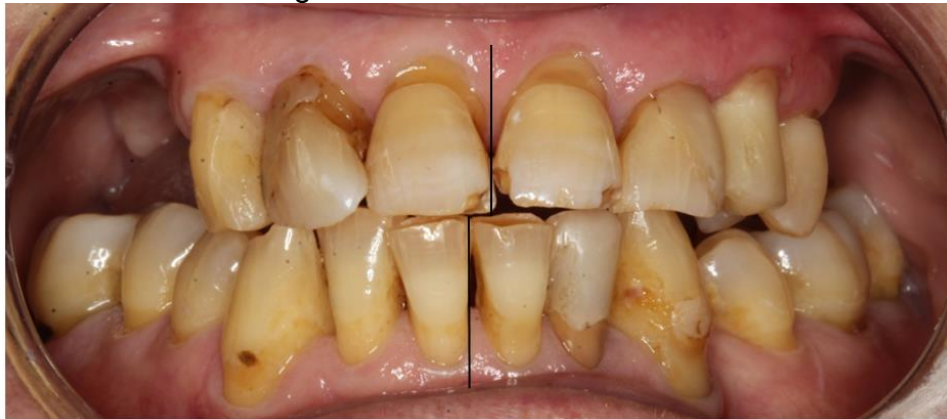

Figura 14: Frontal entreabierta

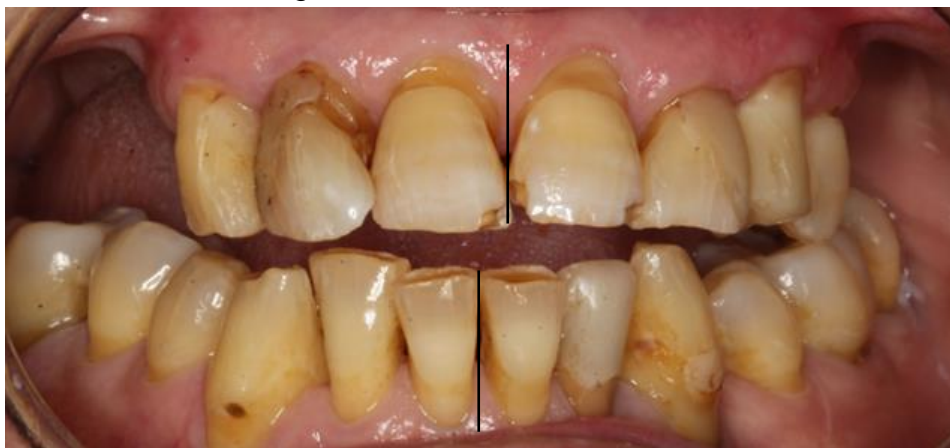

Figura 15: Lateral derecho

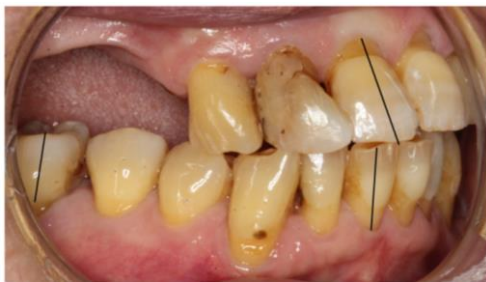

Figura 16: Lateral izquierdo

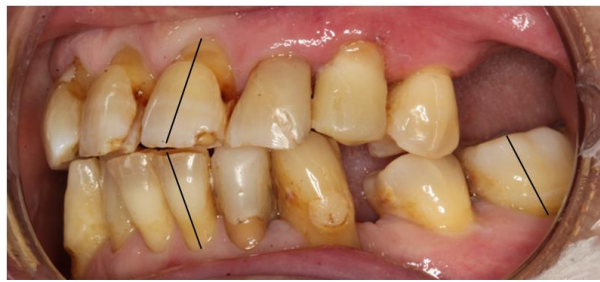


Figura 17: Oclusal superior

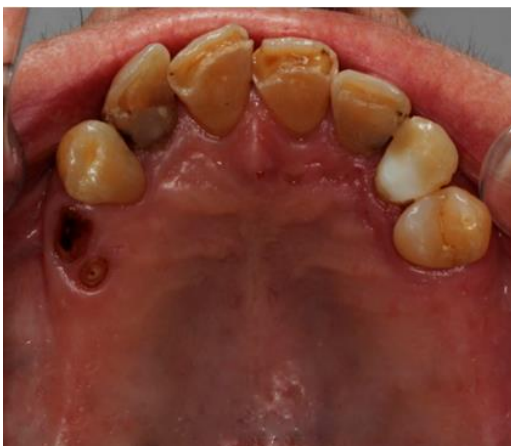

Figura 18: Oclusal inferior

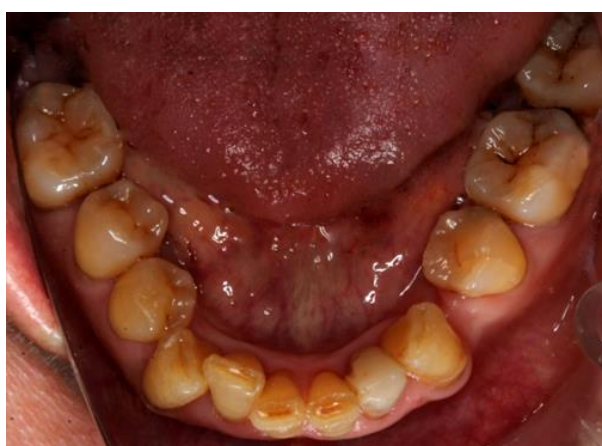

Figura 19: Examen estético I

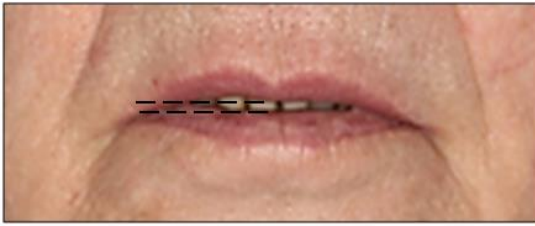


Figura 20: Examen estético II

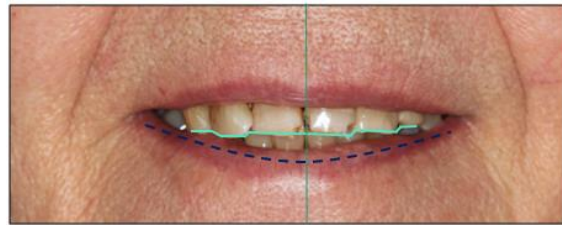


Figura 21: Examen estético III

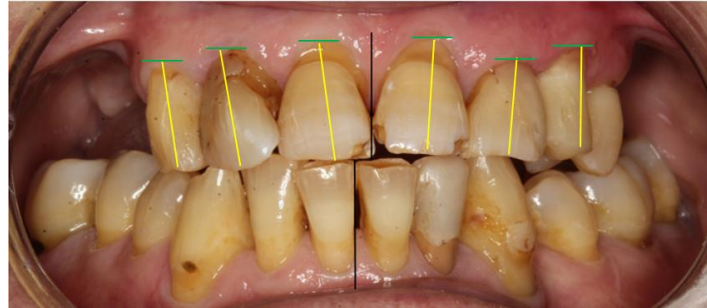

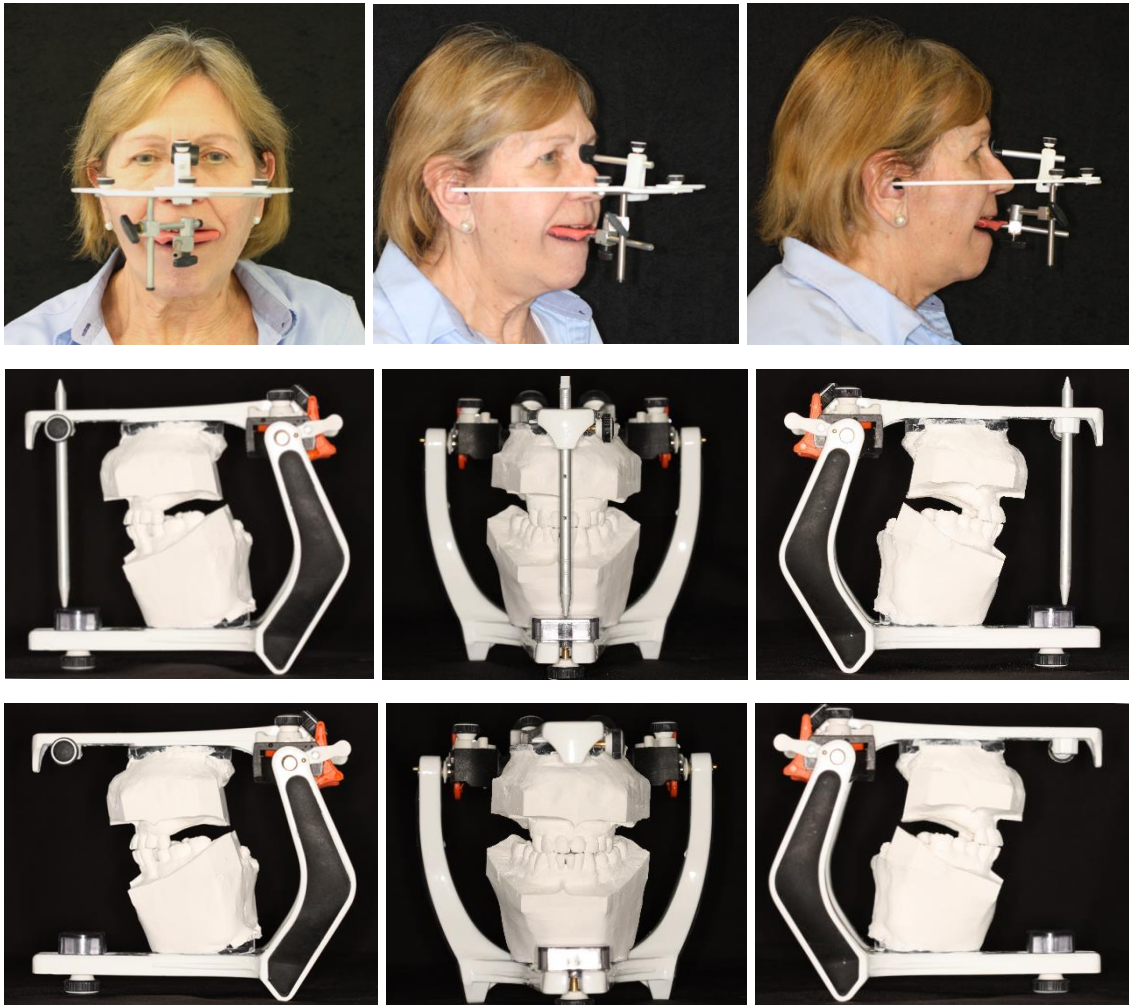
Figura 22: Examen estético IV

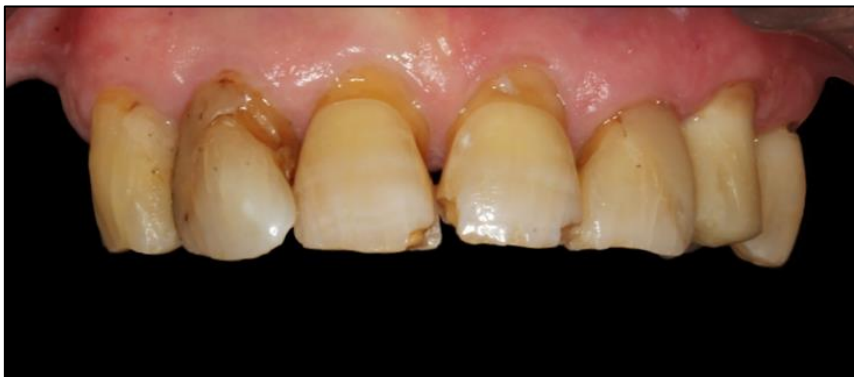

Figura 23: Ortopantomografía

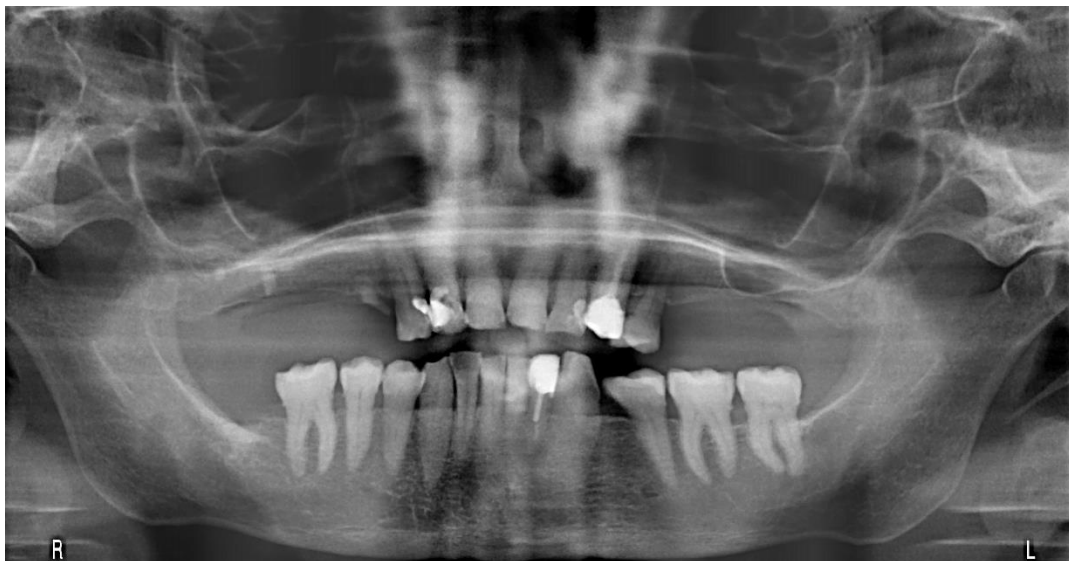

Figura 24: Toma del arco facial y montaje en articulador



| 8. Joint Locking | | RIGHT TMJ | | | | LEFT TMJ | | | |
|--------------------|---------|-----------|----------|-----|--------------------|----------|-----------|-----|-----|
| | Locking | Reduction | | | | Locking | Reduction | | |
| | | Patient | Examiner | | | Patient | Examiner | | |
| While Opening | ● Y | ● Y | ● Y | ● Y | While Opening | ● Y | ● Y | ● Y | ● Y |
| Wide Open Position | ● Y | ● Y | ● Y | ● Y | Wide Open Position | ● Y | ● Y | ● Y | ● Y |

| 9. Muscle & TMJ Pain with Palpation | | RIGHT SIDE | | | | LEFT SIDE | | | |
|-------------------------------------|------|---------------|-------------------|---------------|------------------------|-----------|---------------|-------------------|---------------|
| (1 kg) | Pain | Familiar Pain | Familiar Headache | Referred Pain | (1 kg) | Pain | Familiar Pain | Familiar Headache | Referred Pain |
| Temporalis (posterior) | ● Y | ● Y | ● Y | ● Y | Temporalis (posterior) | ● Y | ● Y | ● Y | ● Y |
| Temporalis (middle) | ● Y | ● Y | ● Y | ● Y | Temporalis (middle) | ● Y | ● Y | ● Y | ● Y |
| Temporalis (anterior) | ● Y | ● Y | ● Y | ● Y | Temporalis (anterior) | ● Y | ● Y | ● Y | ● Y |
| Masseter (origin) | ● Y | ● Y | | ● Y | Masseter (origin) | ● Y | ● Y | | ● Y |
| Masseter (body) | ● Y | ● Y | | ● Y | Masseter (body) | ● Y | ● Y | | ● Y |
| Masseter (insertion) | ● Y | ● Y | | ● Y | Masseter (insertion) | ● Y | ● Y | | ● Y |

| 10. Supplemental Muscle Pain with Palpation | | RIGHT SIDE | | | LEFT SIDE | | |
|---|------|---------------|---------------|-----------------------------|-----------|---------------|---------------|
| (0.5 kg) | Pain | Familiar Pain | Referred Pain | (0.5 kg) | Pain | Familiar Pain | Referred Pain |
| Posterior mandibular region | ● Y | ● Y | ● Y | Posterior mandibular region | ● Y | ● Y | ● Y |
| Submandibular region | ● Y | ● Y | ● Y | Submandibular region | ● Y | ● Y | ● Y |
| Lateral pterygoid area | ● Y | ● Y | ● Y | Lateral pterygoid area | ● Y | ● Y | ● Y |
| Temporalis tendon | ● Y | ● Y | ● Y | Temporalis tendon | ● Y | ● Y | ● Y |

Figura 26: DC/TMD: Diagnostic Decision Tree
Intra-articular Joint Disorders

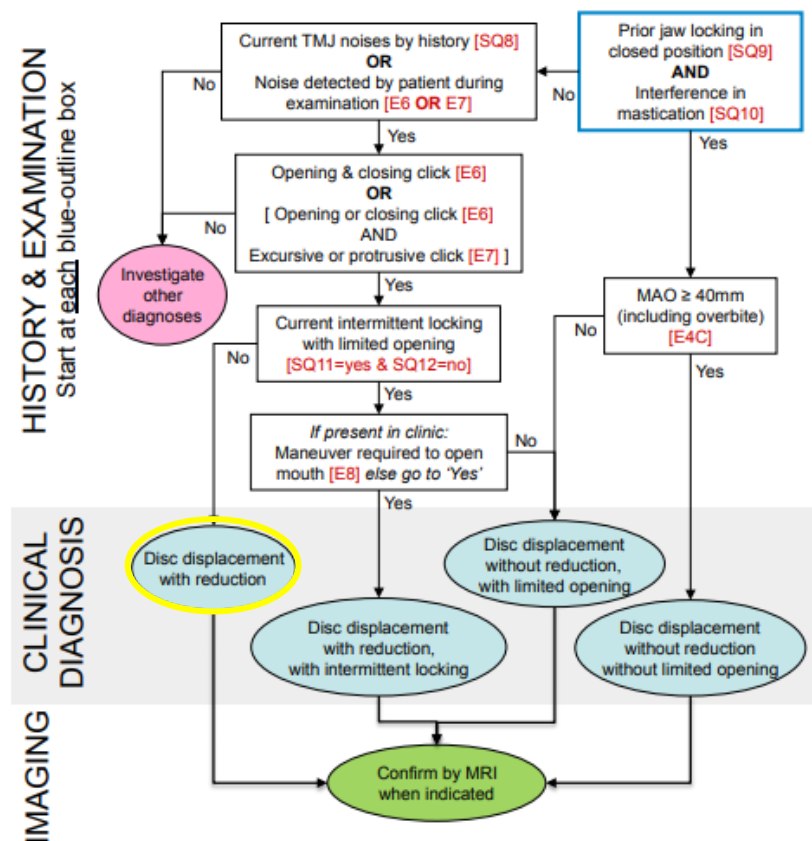


Figura 27: Periodontograma

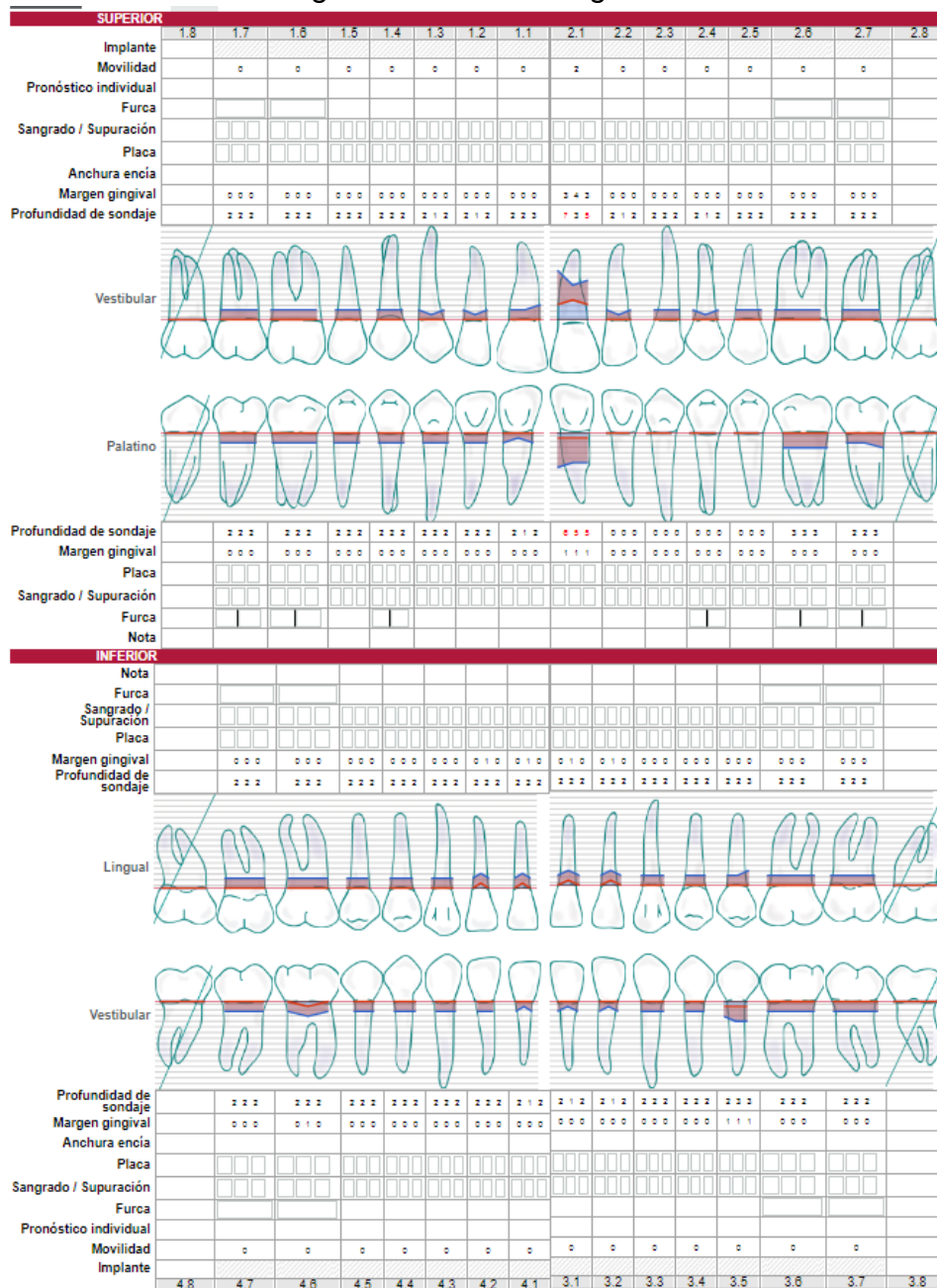


Figura 28: Odontograma

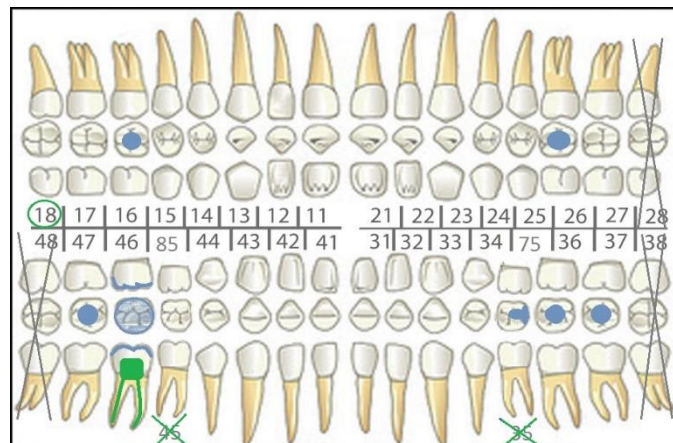




Figura 29: Frontal reposo

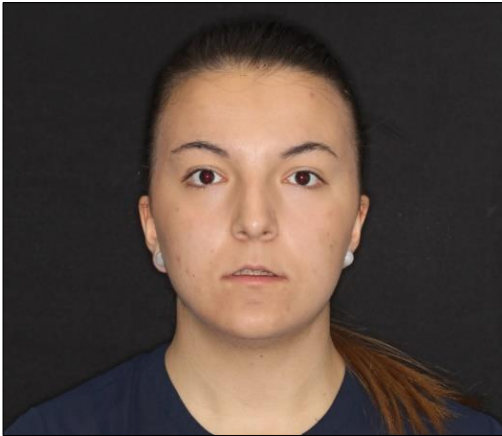

Figura 30: Frontal sonrisa



Figura 31: Perfil reposo

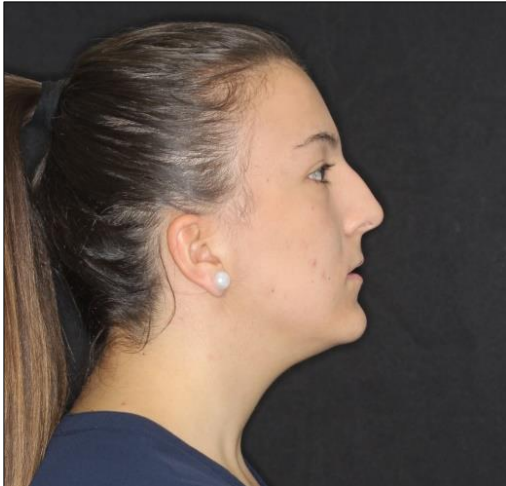

Figura 32: Perfil sonrisa




Figura 33: Tres cuartos reposo



Figura 34: Tres cuartos sonrisa



Figura 35: Quintos faciales

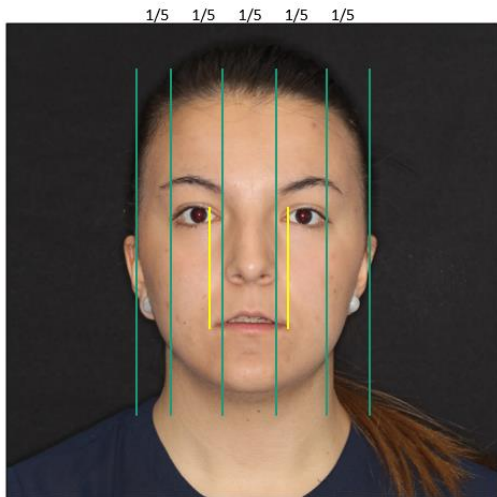


Figura 36: Tercios faciales

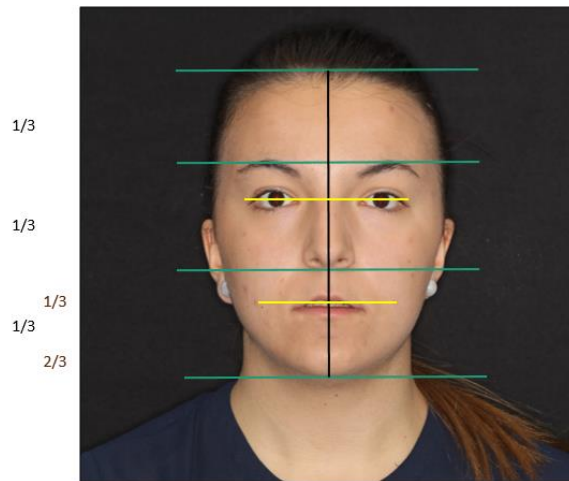


Figura 37: Análisis perfil I

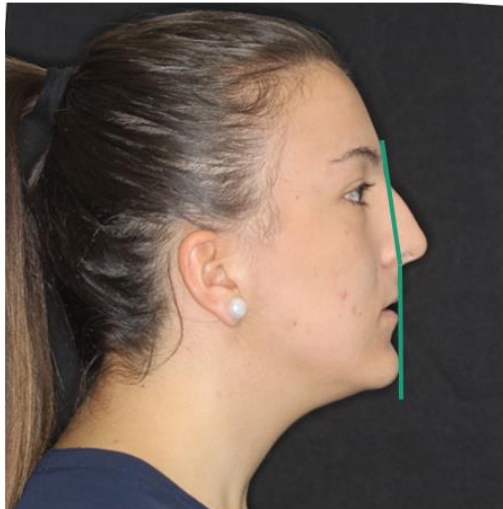

Figura 38: Análisis perfil II

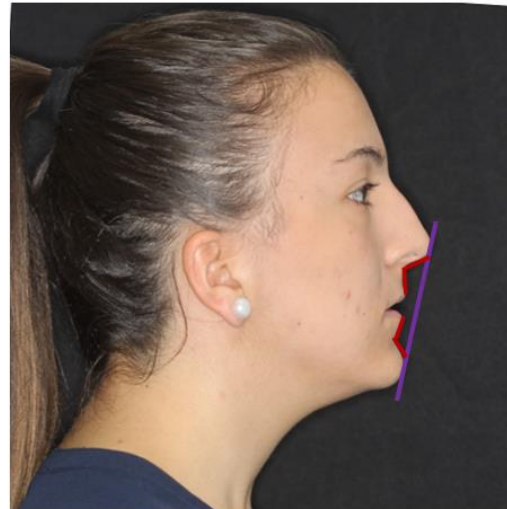


Figura 39: Frontal en oclusión

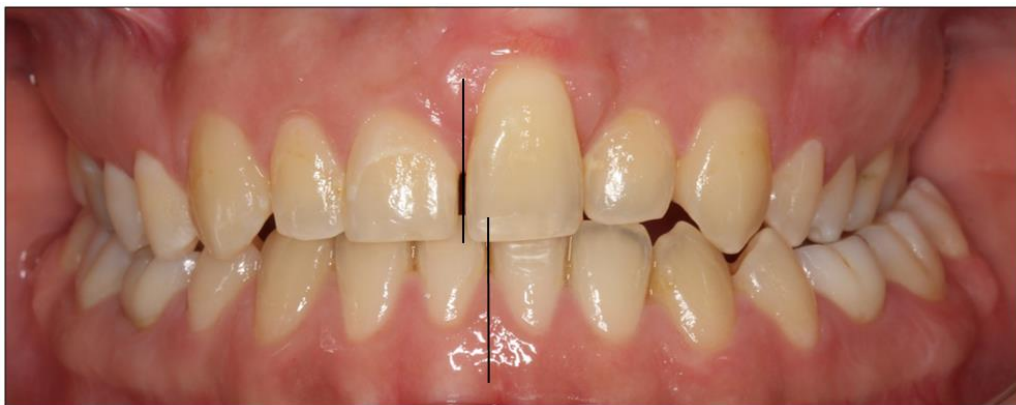

Figura 40: Frontal entreabierta

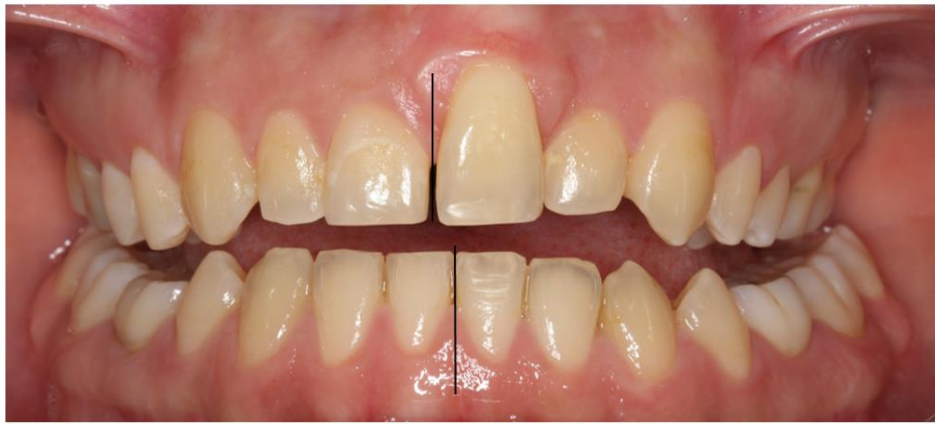

Figura 41: Lateral derecho

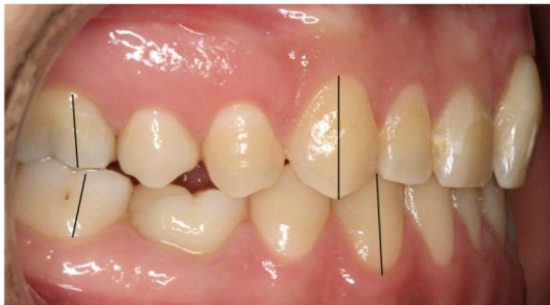

Figura 42: Lateral izquierdo

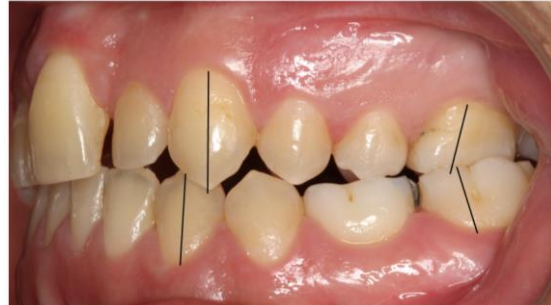

Figura 43: Oclusal superior

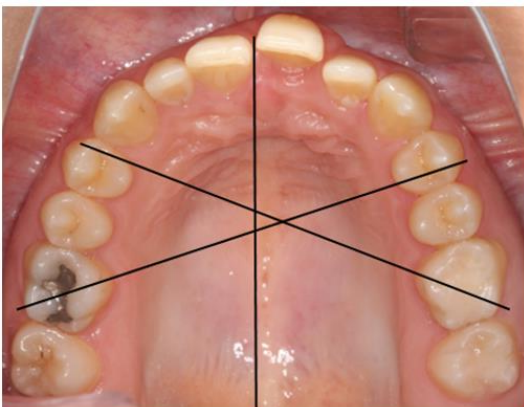


Figura 44: Oclusal inferior

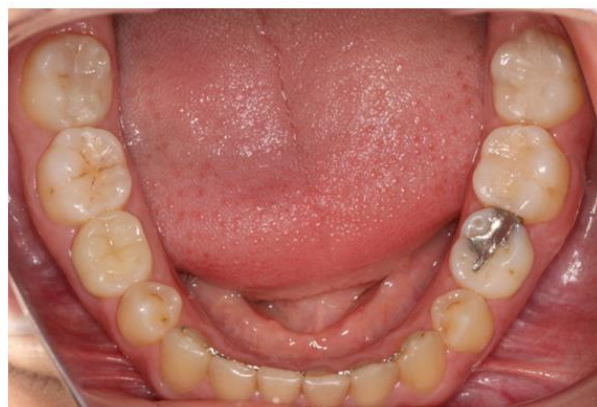

Figura 45: Examen estético I

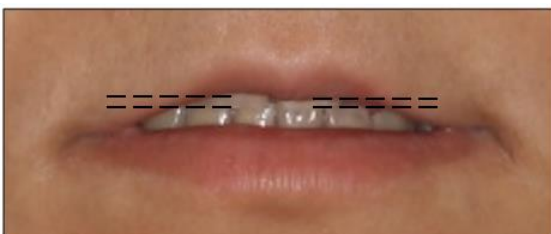

Figura 46: Examen estético II

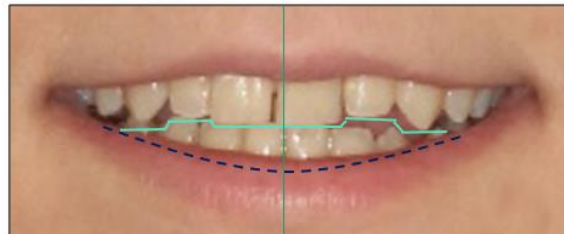


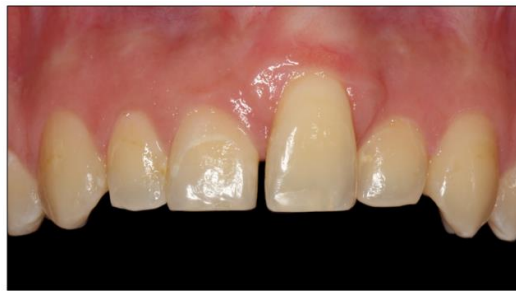
Figura 47: Examen estético III

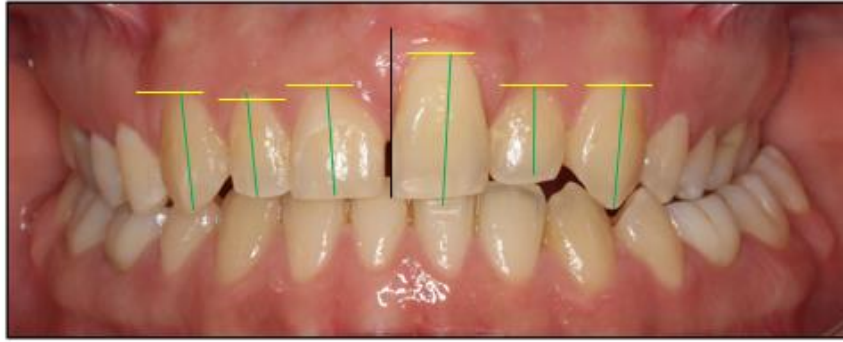

Fig. 48: Ex. estético IV

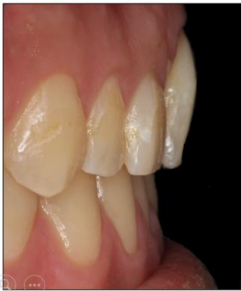

Fig. 49: Ex. estético V



VI

Fig. 50: Ex. estético

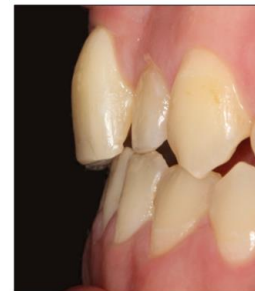

Figura 51: Ortopantomografía

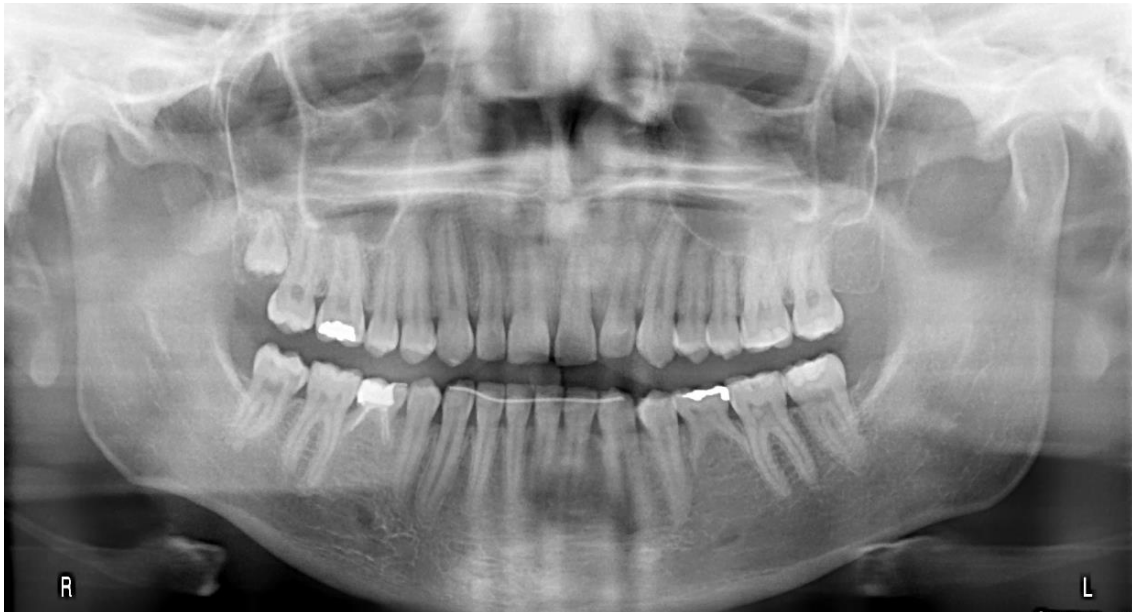

Fig. 52: Periapical 12,11,21 Fig. 53: Periapical 11 y 21 Fig. 54: Periapical 36

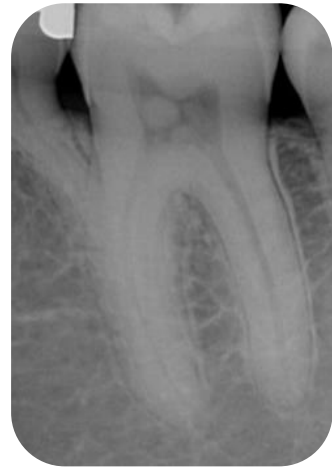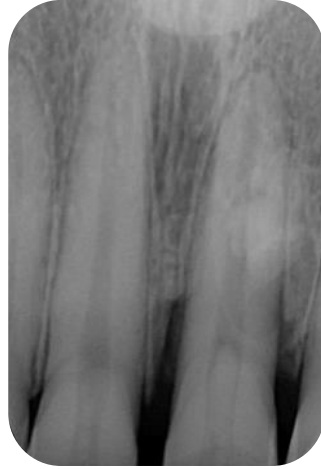

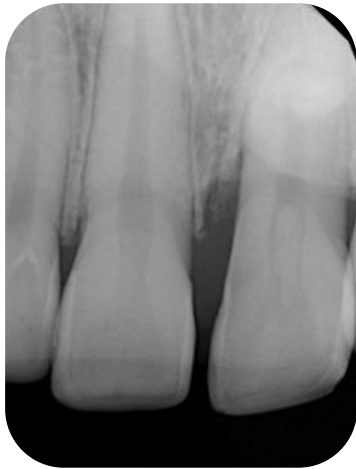
Fig. 55: Corte transversal
Seno maxilar izqdo.

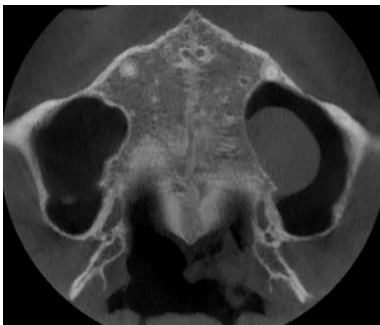

Fig. 56: Corte coronal
Seno maxilar izqdo.

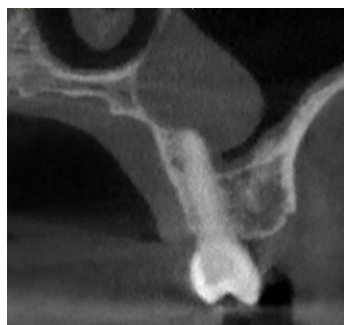


Fig. 57: Corte curvo
Seno maxilar izqdo.

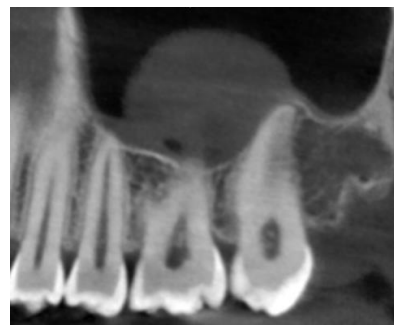


Fig. 58: Corte transversal
arco dental sup.

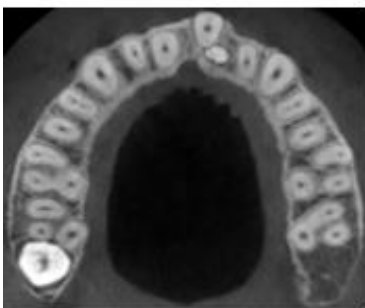


Fig. 59: Corte sagital 21
y mesiodens

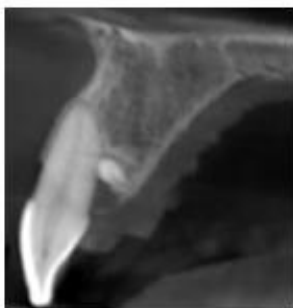


Fig. 60: Corte coronal
mesiodens

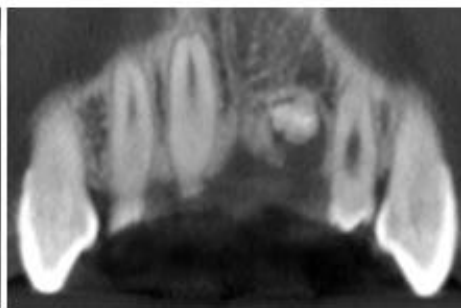


Figura 61: Telerradiografía

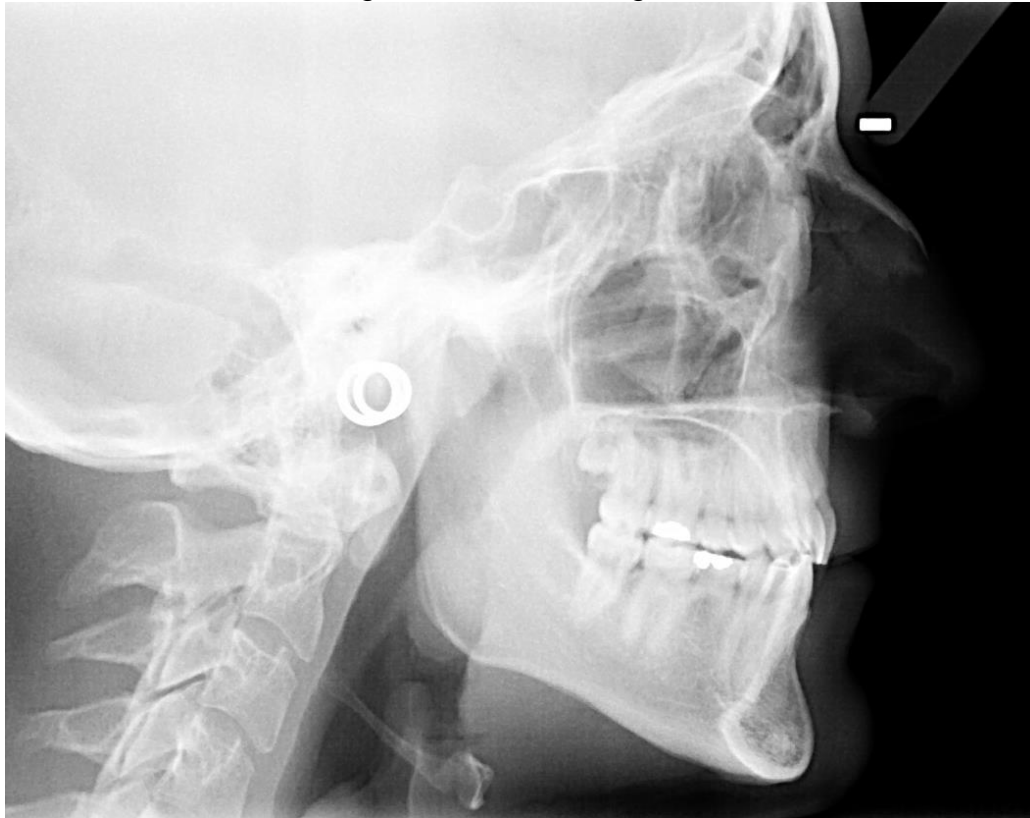


Tabla 1: Cefalometría de Steiner

| PARAMETRO | | NORMA | CASO | INTERPRETACIÓN |
|---------------------|-------------|------------|------|--|
| SNA | | 82° +/-2° | 71° | Retrusión maxilar |
| SNB | | 80° +/- 2° | 70° | Retrusión mandibular |
| SND | | 76 +/-2° | 68° | Retrusión mandibular |
| ANB | | 2° +/-2° | 1° | Clase I esquelética |
| PL. OCLUSAL | | 14° +/-3 | 25° | Pl. oclusal posterorrotado |
| PL. MANDIBULAR | | 32° +/-5 | 39° | Posterorrotación mandibular |
| SE | | 22 mm | 25mm | Cóndilo anteroposicionado |
| SL | | 51 mm | 39mm | Mandíbula retruida |
| Holdaway | | 1:1 +/-2mm | 3mm | Tolerable |
| Incisivo superior | Posición | 4 +/-1 mm | 4mm | Incisivo superior normoposicionado |
| | Inclinación | 22° +/- 2° | 20° | Incisivo superior normoinclinado |
| Incisivo inferior | Posición | 4 +/-1 mm | 2mm | Incisivo inferior retroposicionado |
| | Inclinación | 25° +/-2° | 22° | Incisivo inferior retroinclinado |
| Ángulo interincisal | | 131° +/-4° | 138° | Incisivos demasiado paralelos entre sí |
| Pl. estético | Superior | 0 mm | -7mm | Retroquelia |
| | Inferior | 0 mm | -6mm | Retroquelia |

Tabla 2: Cefalometría de Ricketts

| | | PARAMETRO | NORMA | C.B. | CASO | INTREP. |
|----------------------|-----------------------|-------------------------------|------------|------------|--------------|---------------------|
| Análisis esquelético | Mandíbula | Profundidad facial | 87 ± 3 | 88.7 ± 3 | 93° | Mandíbula protruida |
| | Maxilar | Convexidad facial | 2 ± 2 | 1 ± 2 | -3mm | Maxilar retruido |
| | Dirección crecimiento | Eje facial | 90 ± 3,5 | 90 ± 3,5 | 89° | Mesofacial |
| | | Ángulo del plano mandibular | 26 ± 4,5 | 24.3 ± 4,5 | 20° | Mesofacial |
| | | Altura facial inferior | 47 ± 4 | 47 ± 4 | 47° | Mesofacial |
| | Arco mandibular | 26 ± 4 | 28.5 ± 4 | 48° | Braquifacial | |
| Análisis dentario | Incisivos | Posición Incisivo inferior | 1 ± 2 | 1 ± 2 | -1mm | Normoposicionado |
| | | Inclinación Incisivo inferior | 22 ± 4 | 22 ± 4 | 25° | Normoinclinado |
| | Molares | Posición del molar superior | Edad +3 ±3 | 17 ±3 | 25mm | Clase II molar |
| A. estético | Labio Inf. | Posición labio inferior | -2 ± 2 | -4.5 ± 2 | -10mm | Retroquelia |

Figura 62: Toma del arco facial

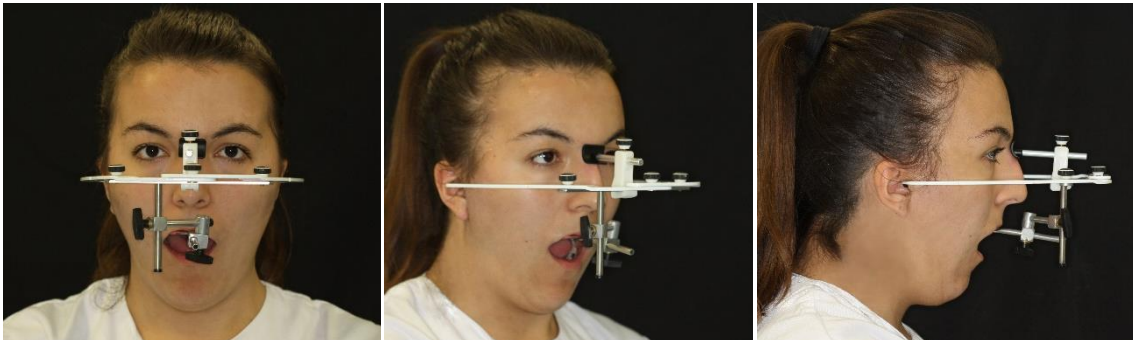


Figura 63: Modelos de estudio montados en el articulador en MIC.




Figura 64: Modelos de estudio montados en el articulador en RC.




Figura 65: Modelos de estudio de ortodoncia.

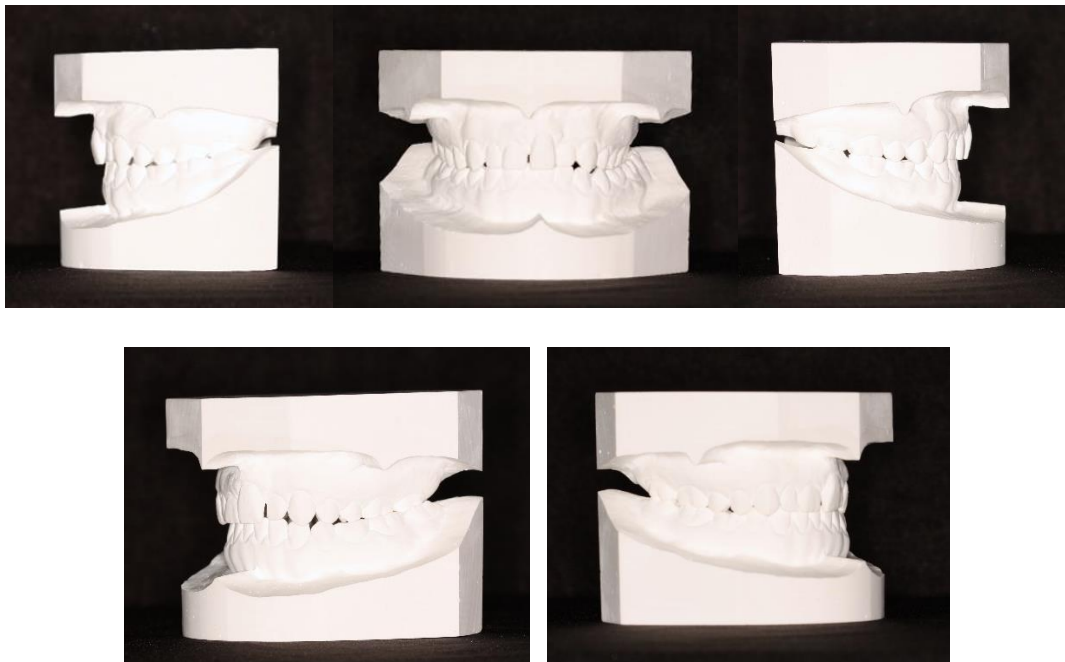

Figura 65: Extrusión con arco flexible continuo

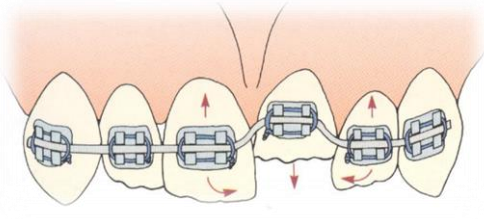


Figura 66: Extrusión con resorte flexible en extensión

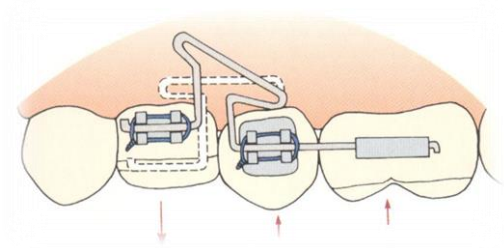


Fig. 67: Extrusión con alambre de estabilización rígido y resorte elástico auxiliar

