



ARTÍCULO ORIGINAL

Tratamiento de la base apendicular por laparoscopia mediante el uso de endograpadoras: análisis de nuestros resultados



Manuela Elía-Guedea, Estíbaliz Echazarreta-Gallego*,
Elena Córdoba-Díaz de Laspra, Marta Allué-Cabañuz,
María de los Ángeles Gascón-Domínguez, Guillermo Millán-Gallizo
y Jose Manuel Ramírez-Rodríguez

Servicio de Cirugía General y del Aparato Digestivo, Hospital Clínico Universitario de Zaragoza, Instituto Investigaciones Sanitarias de Aragón (IIS Aragón), Zaragoza, España

Recibido el 17 de junio de 2016; aceptado el 17 de agosto de 2016
Disponible en Internet el 28 de septiembre de 2016

PALABRAS CLAVE

Apendicectomía laparoscópica;
Endograpadora;
Complicaciones posquirúrgicas

Resumen

Objetivo: El objetivo de este estudio es analizar los resultados de nuestro centro en cuanto al cierre del muñón apendicular en la apendicectomía laparoscópica, mediante el empleo de endograpadora.

Material y método: Análisis retrospectivo de las apendicectomías laparoscópicas con sección de la base apendicular con endograpadora, llevadas a cabo entre enero de 2013 y marzo de 2015, recogiendo variables demográficas, clínicas y de técnica quirúrgica.

Resultados: Se incluyeron en el análisis 238 pacientes. Se registraron complicaciones en 41 pacientes, con una tasa de reingreso del 5% y un 2,5% de pacientes reintervenidos. La estancia media posquirúrgica fue de 3,64 días.

Discusión y conclusiones: En el cierre del muñón apendicular, la endograpadora se presenta como una técnica adecuada en cuanto a estancia postoperatoria y complicaciones posquirúrgicas. A pesar de las ventajas de su uso, debe valorarse en apendicectomías no complicadas el empleo de otras técnicas como *endoloops*.

© 2016 Sociedad de Cirujanos de Chile. Publicado por Elsevier España, S.L.U. Este es un artículo Open Access bajo la licencia CC BY-NC-ND (<http://creativecommons.org/licenses/by-nc-nd/4.0/>).

* Autor para correspondencia.

Correo electrónico: esti.egallego@hotmail.com (E. Echazarreta-Gallego).

<http://dx.doi.org/10.1016/j.rchic.2016.08.010>

0379-3893/© 2016 Sociedad de Cirujanos de Chile. Publicado por Elsevier España, S.L.U. Este es un artículo Open Access bajo la licencia CC BY-NC-ND (<http://creativecommons.org/licenses/by-nc-nd/4.0/>).

KEYWORDS

Laparoscopic appendectomy;
Endostapler;
Postoperative complications

Appendicular stump laparoscopic management: Our results analysis**Abstract**

Objective: The objective of this study is to analyse the results in our centre as regards the closure of the appendix stump in laparoscopic appendectomy using an endo-stapler.

Material and methods: A retrospective analysis, collecting the demographic, clinical, and surgical technique variables, was conducted on laparoscopic appendectomies with section of the appendix base with an endo-stapler performed between January 2013 and March 2015.

Results: A total of 239 patients were included in the analysis. Complications were recorded in 41 patients, with a re-admission rate of 5%, and 2.5% of patients received further surgery. The mean post-surgical stay was 3.64 days.

Discussion and conclusions: The endo-stapler is a suitable technique in the closure of the appendix stump, as regards post-surgical hospital stay and complications. Despite the advantages of its use, the employment of other techniques, such as endo-loops, should be evaluated in non-complicated appendectomies.

© 2016 Sociedad de Cirujanos de Chile. Published by Elsevier España, S.L.U. This is an open access article under the CC BY-NC-ND license (<http://creativecommons.org/licenses/by-nc-nd/4.0/>).

Introducción

El empleo de la vía de abordaje laparoscópica en la cirugía de la patología apendicular aguda ha aumentado de manera exponencial en los últimos años.

El manejo de la base apendicular depende de diversos factores: situación local de inflamación o necrosis, habilidades técnicas, preferencias del cirujano, y medios técnicos disponibles.

El objetivo de este estudio es analizar los resultados de nuestro centro asociados al empleo de endograpadora para el manejo de la base apendicular y tratar de establecer una estandarización de la técnica, con base en nuestros resultados y en la mejor evidencia disponible en la literatura.

Material y método

Se incluyeron de manera retrospectiva todos los pacientes intervenidos de apendicectomía por vía laparoscópica con cierre de la base mediante endograpadora, entre enero de 2013 y marzo de 2015, en el Servicio de Cirugía General del Hospital Clínico Universitario de Zaragoza, perteneciente a un hospital de tercer nivel que cubre un área de unos 300.000 habitantes.

Se recogieron variables demográficas, clínicas, de técnica quirúrgica y morbimortalidad en los 30 primeros días postoperatorios. Se decidió analizar los resultados del empleo de estos dispositivos por ser los mayoritariamente empleados en nuestro servicio (fig. 1). La elección de los detalles técnicos quirúrgicos dependió de la decisión del cirujano responsable. Para realizar el análisis consideramos apendicitis complicada aquella cuyos hallazgos correspondieran con apéndice gangrenoso, aplastronado o perforado. Se tomó como referencia la definición publicada por el CDC en la última modificación de 2015 para clasificar las infecciones de sitio quirúrgico (infección incisional superficial y profunda e infección órgano-cavitaria). El íleo postoperatorio se valoró como la interrupción de la motilidad

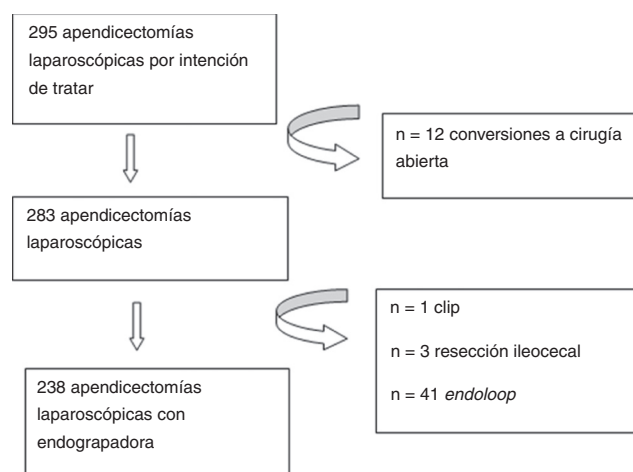


Figura 1 Distribución de la técnica en las apendicectomías laparoscópicas por intención de tratar.

intestinal postoperatoria que impidió la tolerancia oral en un tiempo igual o superior a 3 días. La profilaxis antibiótica se llevó a cabo con amoxicilina-clavulánico 2 gr intravenosos (alternativa en pacientes alérgicos: ciprofloxacino 400 mg + metronidazol 1.500 mg) y se mantuvo en pacientes con hallazgos intraoperatorios de apendicitis complicada durante 5 días. El análisis estadístico de los datos obtenidos fue realizado empleando SPSS 21 Software for Windows (SPSS Illinois, EE. UU.), estableciendo la significación con $p < 0,05$. Se verificó la normalidad de las variables mediante la prueba de Kolmogorov-Smirnov. Se emplearon para el análisis bivalente los test χ^2 , t de Student o Mann-Whitney, y se realizó un análisis multivariante.

Resultados

Se intervinieron un total de 295 pacientes por vía laparoscópica, de los cuales 57 se excluyeron del análisis (fig. 1).

Tabla 1 Datos demográficos y características clínicas

	n	%
Sexo		
Femenino	112	47,1
Masculino	126	52,9
ASA		
I	127	53,4
II	92	38,7
III	18	7,6
IV	1	0,4
Comorbilidades		
Sí	83	34,9
No	155	65,1
Edad		
< 16	11	4,6
16-45	133	55,9
45-65	66	27,7
> 65	28	11,8
Cirujano		
Residente junior	91	38,2
Residente senior	103	43,3
Staff	40	16,8
No consta	4	1,7
Hallazgos intraoperatorios		
Apendicitis complicada	114	47,9
Apendicitis no complicada	124	52,1
<i>Media de días de evolución hasta intervención</i>	1,74 ($\pm 2,08$)	
<i>Días de ingreso medio</i>	3,64 ($\pm 3,04$)	

Los datos demográficos y aquellos en relación con la cirugía se recogen en la [tabla 1](#).

Se empleó en el cierre del muñón endograpadora en 238 pacientes. Los pacientes con menor riesgo anestésico fueron más frecuentes. Según la clasificación de la Asociación Americana de Anestesiología, un 53,4% fueron ASA I y un 38,7% ASA II. La media de días de evolución desde la aparición los síntomas hasta la intervención quirúrgica fue de 1,74 ($\pm 2,08$) días. Los días de ingreso medio fueron 3,64 ($\pm 3,04$).

El cirujano principal fue un miembro del *staff* en 40 casos (16,8%), un residente junior en 91 (38,2%) y un residente senior en 103 (43,3%).

Se clasificaron 124 (52,1%) apendicitis como no complicadas y 114 (47,9%) como complicadas, según el sistema de clasificación referido en el apartado «Material y método».

En los primeros 30 días postoperatorios, se registraron 50 complicaciones que afectaron a 41 (17,2%) pacientes, con un promedio de 1,25 complicaciones por caso complicado. Las complicaciones según la clasificación de Clavien-Dindo fueron: grado I: 17 (41,46%); grado II: 16 (39,02%); grado III: 8 (19,51%); no se registraron complicaciones grados IV y V.

La complicación más frecuente fue el íleo postoperatorio, presente en el 6,7% de los pacientes (16), seguida de la infección de sitio quirúrgico en el 5,88% (14), la infección órgano-cavitaria en el 5,46% (13) y una infección incisional superficial (0,42%). La infección incisional superficial se

trató mediante curas locales y antibioticoterapia. En cuanto a las infecciones órgano-cavitarias, el 38,5% (5) se resolvieron con tratamiento antibiótico, el 23,1% (3) requirieron drenaje percutáneo y el 38,5% (5) intervención quirúrgica (lavado y colocación de drenajes). En cuanto a las complicaciones médicas se recogieron 10 complicaciones (4,2%), entre las que destacan 1,26% (3) infecciones de orina, 0,84% (2) de los pacientes con mal control de PA, un paciente (0,42%) presentó neumonía. Reingresaron el 5,0% de pacientes (14), siendo la causa más frecuente de reingreso la fiebre en el 61,5% (8), seguida de dolor abdominal en el 23,1% (3) y la intolerancia digestiva en el 15,4% (2). Se reintervinieron el 2,5% de los pacientes (6), un 83,3% (5) por infección órgano-cavitaria y un 16,7% (1) por eventración de un trocar. No se registró mortalidad asociada en los 30 primeros días postoperatorios.

Para determinar a nivel global los factores que influyeron en el desarrollo de complicaciones posquirúrgicas se realiza un modelo de regresión logística binaria, en el que mantienen la significación estadística, el drenaje y la presencia de un apéndice complicado.

Discusión

La apendicectomía por vía laparoscopia que describió Semm¹ en 1983 es un procedimiento cuya aceptación y empleo ha aumentado de manera exponencial en los últimos años. A favor de este abordaje se han descrito ventajas como: menor tasa de infección de la herida (OR 0,43, IC 95%: 0,34-0,54), menor dolor postoperatorio en el primer día, reducción de la estancia hospitalaria (1,1 días, IC: 0,7-1,5 días) y menor tiempo hasta el restablecimiento del tránsito intestinal². En nuestro centro, desde la introducción de la vía laparoscópica en el tratamiento de la patología apendicular en 1995, ha crecido su empleo hasta situarse en tasas de en torno al 70%. Clásicamente, se ha relacionado el abordaje laparoscópico apendicular con una tasa de infección órgano espacio más elevada con respecto a la cirugía abierta. Sin embargo, recientes estudios como el publicado por Ukai et al.³ cuestionan este hecho, afirmando que esta asociación ha desaparecido, probablemente en relación con el desarrollo y perfeccionamiento de la técnica; de esto se concluye que el manejo del muñón puede jugar un rol importante. A pesar de esta extendida utilización, la escasa evidencia científica publicada acerca del manejo del muñón es llamativa, encontrándose aún en debate el método más adecuado a emplear. Se ha descrito la utilización de lazos (*endloop* o anudado intracorpóreo) y endograpadoras, así como otros métodos menos popularizados: clips, hemolocks o coagulación de la base con dispositivo de ultrasonidos, radiofrecuencia o electrocoagulación. En nuestro centro, a pesar de los años de desarrollo de la técnica desde su implantación, continúa siendo mayoritario (85,30%) el empleo de endograpadora. Este hecho puede estar en relación con la rapidez y menor curva de aprendizaje y seguridad que ofrece su uso. Sin embargo, la endograpadora es más costosa y supone la colocación de un trocar de 12 mm. Además, aunque poco frecuente, también se han descrito complicaciones asociadas, como la obstrucción intestinal secundaria a las grapas libres en la cavidad abdominal⁴. Otros métodos, como el *endloop*, requieren una destreza

laparoscópica más elevada, así como una manipulación del apéndice mayor, lo que en ocasiones podría estar en relación con el posterior desarrollo de infecciones de sitio quirúrgico. A pesar de esto que recogen algunos autores, la tasa de infección de sitio quirúrgico es similar a lo publicado en otras series y no se ha registrado ningún caso de obstrucción en relación con la línea de grapas. Sin embargo, otros autores como Galatioto et al. abogan por que las complicaciones infecciosas dependen del grado de contaminación abdominal independientemente de la técnica empleada⁵, lo cual parece deducirse también del estudio observacional multicéntrico de Van Rossem et al.⁶. En una revisión sistemática sobre el empleo de endograpadora vs. endoloop efectuada por Kazemier et al.⁷ se concluía que el empleo de grapadoras estaba asociado a un menor tiempo operatorio, menos tasa de infección superficial de sitio quirúrgico e íleo postoperatorio. Sin embargo, Sajid et al.⁸, en otra revisión llevada a cabo en 2009, recomendaban el empleo de *endoloop* por motivos económicos, sin encontrar diferencias significativas en su análisis excepto en el tiempo operatorio a favor de la endograpadora. No obstante, la mayoría de las series recomiendan el empleo de endocortadora en caso de base apendicular complicada, lo cual fue llamativamente elevado en nuestra serie.

La apendicectomía laparoscópica ha sido objeto de críticas por implicar unos costes intraoperatorios mayores que la cirugía abierta, sin embargo, puede ofrecer reducción de costes globales en relación con la disminución de la estancia hospitalaria y la reincorporación más temprana al puesto de trabajo. En esta línea, esta reducción del gasto resultaría más acentuada con el empleo de *endoloops*, tal y como recogieron Rakic et al.⁹ en su revisión (*endoloop* 554,93 euros vs. endograpadora 900,70 euros; $p=0,000$) o Beldi et al.¹⁰ (sobrecoste de 300 euros).

Este estudio retrospectivo presenta una serie de limitaciones al estar basado en una recogida retrospectiva de datos.

Conclusiones

En este estudio encontramos que el cierre del muñón apendicular con endograpadora es seguro y factible en cuanto a la aparición de infecciones de sitio quirúrgico, complicaciones globales o estancia hospitalaria. Derivado de la revisión de la literatura y de nuestra serie, hemos realizado un protocolo en cuanto a tratamiento de base apendicular, tratando de ser más coste-efectivos. Hemos estandarizado de la siguiente manera la apendicectomía, prevaleciendo el uso de la vía laparoscópica.

Responsabilidades éticas

Protección de personas y animales. Los autores declaran que para esta investigación no se han realizado experimentos en seres humanos ni en animales.

Confidencialidad de los datos. Los autores declaran que han seguido los protocolos de su centro de trabajo sobre la publicación de datos de pacientes.

Derecho a la privacidad y consentimiento informado. Los autores declaran que en este artículo no aparecen datos de pacientes.

Financiación

Ninguna.

Conflicto de intereses

Los autores declaran no tener ningún conflicto de intereses.

Bibliografía

1. Semm K. Endoscopic appendectomy. *Endoscopy*. 1983;15: 59–64.
2. Sauerland S, Jaschinski T, Neugebauer EA. Laparoscopic versus open surgery for suspected appendicitis. *Cochrane Database Syst Rev*. 2010:CD001546.
3. Ukai T, Shikata S, Takeda H, Dawes L, Noguchi Y, Nakayama T, et al. Evidence of surgical outcomes fluctuates over time: Results from a cumulative meta-analysis of laparoscopic versus open appendectomy for acute appendicitis. *BMC Gastroenterol*. 2016;16:37.
4. Kuehnel F, Marusch F, Koch A, Gastinger I. Retained loose linear cutter staples after laparoscopic appendectomy as the cause of mechanical small bowel obstruction. *Int J Colorectal Dis*. 2007;22:717–8.
5. Galatioto C, Guadagni S, Zocco G, Mazzilo M, Bagnato C, Lipopolis PV, et al. Mesoappendix and appendix stump treatment in laparoscopic appendectomy: A retrospective study in 1084 patients. *Ann Ital Chir*. 2013;84:269–74.
6. Van Rossem CC, van Geloven AAW, Schreinemacher MHF, Bemelman WA. Endoloops or endostapler use in laparoscopic appendectomy for acute uncomplicated and complicated appendicitis. *Surg Endosc*. 2016, <http://dx.doi.org/10.1007/s00464-016-4951-5>
7. Kazemier G, in't Hof KH, Saad S, Bonjer HJ, Sauerland S. Securing the appendiceal stump in laparoscopic appendectomy: Evidence for routine stapling? *Surg Endosc*. 2006;20: 1473–6.
8. Sajid MS, Rimple J, Cheek E, Baig MK. Use of endo-GIA versus endo-loop for securing the appendicular stump in laparoscopic appendectomy: A systematic review. *Surg Laparosc Endosc Percutan Tech*. 2009;19:11–5.
9. Rakic M, Jukic M, Pogorelic Z, Mrkljic I, Klicek R, Druzijanic N, et al. Analysis of endoloops and endostaples for closing the appendiceal stump during laparoscopic appendectomy. *Surg Today*. 2014;44:1716–22.
10. Beldi G, Vorburger SA, Bruegger LE, Kocher T, Inderbitzin D, Candinas D. Analysis of stapling versus endoloops in appendiceal stump closure. *Br J Surg*. 2006;93:1390–3.