



Facultad de Veterinaria  
Universidad Zaragoza



# Trabajo Fin de Grado

# Veterinaria

HERRAJE TERAPÉUTICO DE LA LAMINITIS CRÓNICA

THERAPEUTIC FARRIERY OF CHRONIC LAMINITIS

Autor:

TANIA BORREGO GARCIA

Director:

ARANTZA VITORIA MORAIZ

ANTONIO ROMERO LASHERAS

Facultad de Veterinaria

2017

1. Resumen/Abstract.....	2
2. Introducción y antecedentes.....	2
2.1. Breve descripción anatómica del pie equino.....	3
2.2. Laminitis.....	4
2.2.1. Epidemiología.....	4
2.2.2. Factores predisponentes.....	5
2.2.3. Formas de presentación.....	6
2.3. Laminitis crónica.....	7
2.3.1. Patogenia.....	8
2.3.2. Presentación clínica.....	10
2.3.3. Diagnóstico.....	11
2.3.4. Tratamiento.....	14
2.3.4.1. Médico.....	14
2.3.4.2. Manejo nutricional.....	14
2.3.4.3. Ortopédico.....	15
2.3.4.3.1. Rotación capsular.....	15
2.3.4.3.2. Desplazamiento distal.....	18
2.3.4.3.3. Rotación mediolateral.....	18
2.3.4.3.4. Tipos de herraduras.....	19
2.3.4.4. Quirúrgico.....	23
2.3.5. Pronóstico.....	24
3. Justificación y objetivos.....	25
4. Metodología.....	25
5. Resultados de la encuesta.....	26
6. Discusión.....	28
7. Conclusiones.....	31
8. Valoración personal.....	31
9. Referencias bibliográficas.....	32

## **1. Resumen**

La laminitis es una patología ortopédica que se presenta con frecuencia en los équidos. A pesar de las décadas de investigación, esta enfermedad sigue siendo una de las principales causas de muerte en esta especie animal. Mediante esta revisión bibliográfica se pretende profundizar en la fase crónica de esta enfermedad, concretamente en el tratamiento ortopédico de esta. Además se realiza una encuesta para aportar la experiencia de los herradores sobre el tratamiento de la laminitis. En base a la revisión bibliográfica realizada y a los resultados obtenidos en la encuesta, se puede afirmar que la estrecha colaboración entre el veterinario y el herrador es esencial para el tratamiento de la laminitis crónica (LC). El herraje ortopédico debe ser abordado de forma individualizada, sin embargo, debe basarse por un lado en estabilizar la tercera falange dentro del estuche córneo y, por otro lado en buscar el mayor confort posible en el caballo.

## **Summary**

Laminitis is one of the most frequent orthopedic pathologies in horses. Despite decades of research, this disease remains one of the leading causes of death in this specie. This literature review aims to further the chronic phase of this disease, specifically in the orthopedic treatment. Moreover a survey is made for the study the farrier's experience about treatment of laminitis. Based on the literature review and the results obtained in the survey, it can be affirmed that the close cooperation between the veterinarian and farrier is essential for the treatment of chronic laminitis (LC). The type of orthopedics should be tailored to the individual horse, however, its based on stabilize the third phalanx within the hoof capsule and search for the well-being of the horse.

## **2. Introducción y antecedentes**

En primer lugar realizaremos una breve revisión anatómica del pie equino así como una breve introducción sobre la laminitis para poder profundizar en la fase crónica de esta enfermedad.

## **2.1. Breve descripción anatómica del pie equino**

La zona más distal de la extremidad del caballo termina en una uña modificada, el casco. Se trata de una estructura compleja que consiste en una cápsula córnea que rodea la tercera falange y está formada por la pared o tapa, la suela, la ranilla, las barras y los talones (Figura 1)(Davies & Philip 2007).

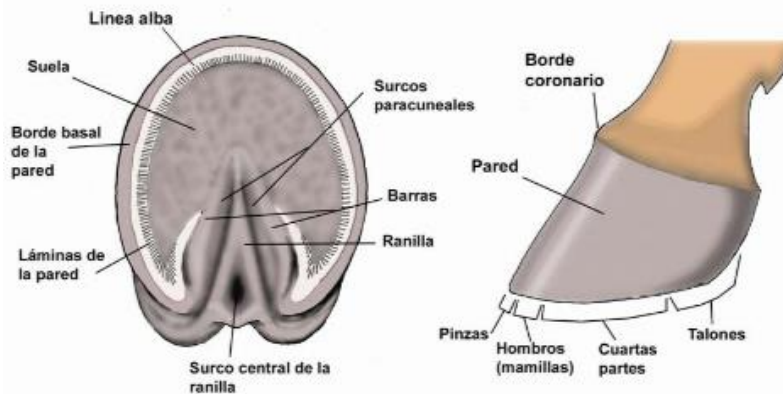


Figura.1 Descripción anatómica de las partes del casco equino (Claver & Gimenez Urquiza 2003).

Distinguimos tres capas en la pared del casco: estrato externo (compuesto de material córneo), estrato medio (constituye la mayor parte del casco y está formado por tubos córneos y tejido córneo intertubular) y estrato interno o laminar (Climent et al. 2011).

Merece especial atención el estrato interno o laminar debido a su implicación en la patogénesis de la laminitis, este se compone por láminas epidermales formando parte del aparato suspensor de la falange distal. Existen entre 550 y 600 láminas epidermales primarias (PEL) que se proyectan paralelamente verticales alrededor de la zona comprendida entre la pared del casco y la tercera falange. En la zona proximal forman el surco coronario y en la distal la línea blanca (Pollitt 2008a).

La función de estas láminas está altamente especializada, ya que realizan un papel suspensor, incrementando el área de superficie para el acoplamiento entre la falange distal y el casco. Esta especialización anatómica se materializa mediante la presencia de 150 a 200 láminas epidermales secundarias (SEL) en la superficie de cada PEL (Pollitt 2004), formadas por plegamientos del epitelio germinativo (Climent et al. 2011).

En la interfase entre la dermis y la epidermis existe una matriz extracelular en forma de sábana que recibe el nombre de membrana basal (BM) (Pollitt 2004).

La suela constituye la mayor parte de la cara basal del casco. Su contorno es semilunar y ha de ser ligeramente cóncava. Su borde parietal soporta el peso del borde basal de la tercera falange (Davies & Philip 2007). La ranilla, es una masa de tejido queratinizado, también en contacto con el suelo, en la zona más caudal y que resulta de gran importancia en la absorción de los impactos al permitir una leve expansión lateral del casco durante la fase de apoyo (Davies & Philip 2007). El estrato subcutáneo de la ranilla se engrosa y forma el cojinete digital (Shively 1993). Los bulbos de los talones son estructuras blandas del casco situadas sobre los talones. Se encuentran en la zona donde el periople se ensancha antes de combinarse con la ranilla (Aguirre Pascasio 2008).

## **2.2. Laminitis**

La laminitis una patología grave que afecta al casco del equino, causando cambios patológicos en la anatomía de este y que pueden poner en compromiso su funcionalidad (Pollitt 2008a).

Etimológicamente, la palabra “laminitis” sólo describe la inflamación de las láminas dérmicas del pie, se trata de un fenómeno muy importante en la presentación del cuadro, que a su vez no está presente en todos los estadios de la enfermedad. Además, cabe destacar que esta patología es mucho más compleja ya que están involucrados otra serie de aspectos patológicos y fisiopatológicos, lo cual hace recomendable utilizar el término castellano de “infosura” (Godoy Pinto & García Liñeiro 2011). De hecho, se trata de una alteración multisistémica compleja que puede involucrar procesos patológicos primarios lejanos al pie, tales como alteraciones en el sistema gastrointestinal, respiratorio, reproductivo o musculoesquelético (Godoy Pinto & García Liñeiro 2011).

### **2.2.1. Epidemiología**

Esta patología representa un temor presente de forma universal en el sector equino ya que supone la segunda causa de muerte más frecuente tras el cólico, siendo además responsable aproximadamente del 15% de las cojeras en caballos (Krampf 2012). No se restringe geográficamente ni a una raza, edad o uso específico; aunque han sido descritos unos grupos de riesgo por su genética o manejo (ponis, caballos con sobrepeso, caballos con síndrome de Cushing, exceso de carbohidratos en la dieta, entrenamientos inadecuados, etc.) (Hood 1999).

Históricamente no hay duda de que la laminitis ha sido siempre una preocupación médica importante de la industria equina, ya que se estima que el 15% de los caballos padecen un episodio de laminitis durante el transcurso de su vida y, el 75% de estos casos se sacrifican

humanitariamente dada la gravedad del cuadro clínico y el grado de dolor manifestado, ambos incompatibles con la vida del animal (Godoy Pinto & García Liñeiro 2011).

Varias publicaciones han estimado que la frecuencia de laminitis puede oscilar entre 1.5% y el 34% de los caballos (Wylie et al. 2011; Menzies-Gow et al. 2010). Esta gran diferencia es debida a que los estudios epidemiológicos de la laminitis equina están limitados por la falta de consenso sobre la definición clínica básica de esta enfermedad (Wylie et al. 2011).

### **2.2.2. Factores predisponentes**

Actualmente, los factores desencadenantes de esta patología y su mecanismo de acción no están completamente definidos. Básicamente se pueden clasificar en los siguientes grupos (Aguirre Pascasio 2008):

- Sobrecarga de carbohidratos por elevada ingesta de granos como trigo, cebada y maíz y especialmente de avena.
- Endotoxemia o sepsis que se originan en procesos como duodenitis/yeyunitis proximal, obstrucción y/o estrangulación intestinal, retención de placenta, aborto, metritis, pleuritis, entre otros.
- Sobrecarga mecánica en un miembro que se produce cuando el animal sufre una cojera severa de cualquier tipo y se ve obligado a desplazar el peso a la extremidad contralateral.
- Errores de manejo como ingestión de mucha agua fría después de un trabajo intenso, trabajo fuerte en suelos duros, rebajado excesivo de los cascos, obesidad o cama de madera de nogal negro.
- Patología endocrina (McGowan 2010; Katz & Bailey 2012), las condiciones asociadas con la laminitis endocrinopática se dividen básicamente en dos categorías:
  1. Debido a glucocorticoides, incluyendo el síndrome de Cushing equino y la administración terapéutica de estos (más probabilidad con Triamcinolona y Dexametasona).
  2. Resistencia a la insulina, incluyendo la laminitis asociada a pastura y síndrome metabólico equino
- Misceláneas como dietas con plantas que contienen estrógenos y reacciones alérgicas a medicamentos.

El reconocimiento de las causas y factores predisponentes de la laminitis es la clave obvia para proceder a un manejo adecuado, y así limitar la incidencia de la enfermedad (Hood 1999).

### 2.2.3. Formas de presentación

Pollitt define las etapas de la laminitis en tres fases diferenciadas: fase de desarrollo o prodrómica, fase aguda y fase crónica (Pollitt 2008a). En cambio, Hood las divide en cuatro, incluyendo la fase subaguda antes de crónica (Hood 1999).

La fase de desarrollo ocurre antes de que los signos clínicos aparezcan. Esta fase puede durar entre 30 a 40 horas y su importancia recae en el tratamiento efectivo de la patología principal desencadenante. Esta fase es relativamente asintomática y muchos pacientes no son diagnosticados hasta la fase aguda o crónica (Herthel & Hood 1999; Pollitt 2008a).

La fase aguda empieza cuando aparece el primer signo de dolor en el casco y claudicación hasta que existe una evidencia clínica o radiológica del desplazamiento de la falange distal en la cápsula del casco. En los casos con dolor agudo pero sin desplazamiento de la falange, la recuperación puede ser completa (Pollitt 2008a).

En lo que se refiere a la sintomatología, en esta fase los animales manifiestan un alto grado de dolor, un aumento de la temperatura de los cascos y, debido a que normalmente se encuentran afectadas las extremidades anteriores, adoptan una postura antiálgica característica: el caballo adelanta las extremidades anteriores, flexionando el dorso y remetiéndolas bajo el cuerpo, todo ello para desplazar la máxima carga de peso a los cascos posteriores (Figura 2).

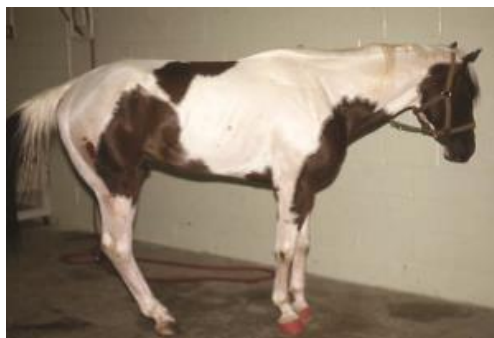

Figura 2: postura característica de un caballo con laminitis en las extremidades anteriores (Krampf 2012).

Según Hood esta fase puede durar entre 24 y 72 horas. Después de este tiempo pueden ocurrir dos hechos, por un lado que permanezca sin signos clínicos ni evidencias radiológicas de desplazamiento de la tercera falange, por lo que iniciará la fase subaguda. Por otro lado, puede suceder que la fase aguda termine bruscamente en el colapso del pie del caballo, lo que conlleva

a un desplazamiento de la falange distal, pudiendo rotar y/o hundirse, lo cual marcaría el inicio de la fase crónica (Hood 1999).

Finalmente, la fase crónica se caracteriza por cualquier evidencia radiológica o clínica de desplazamiento y/o hundimiento de la tercera falange, sin considerar el tiempo que ha transcurrido desde que se ha instaurado la enfermedad. Algunos casos de laminitis aguda pueden llegar a cronificarse en 24 horas si el daño sufrido en el tejido laminar durante las fases de desarrollo y aguda es lo suficientemente grave (Herthel & Hood 1999). Puede durar indefinidamente con signos clínicos persistentes como cojera leve seguida de un dolor intenso en el casco, constante degeneración del tejido laminar hasta que la tercera falange atraviesa la palma, recidivas, deformación del casco, osteítis y osteomielitis del Tejuelo e incluso el desprendimiento del casco (Pollitt 2008a).

### **2.3. Laminitis crónica (LC)**

La LC empieza con la separación de las láminas dérmicas y epidérmicas del casco. El resultado es el colapso mecánico del pie y el desplazamiento de la tercera falange dentro del casco (R. A. Eustace 2010). Además, cuando el cuadro clínico persiste durante más de 72 a 96 horas también se considera que el animal padece una infosura crónica. El rango de 72 a 96 horas se ha fijado tras observar que en ese intervalo de tiempo ya han ocurrido alteraciones tróficas a nivel de la unión dermo-epidermal, aunque estas aún no sean evidentes en una radiografía (Hunt & Wharton 2010).

La fase crónica de esta enfermedad puede dividirse en tres estadios: crónica inicial, crónica activa y crónica estable (Hunt 1998). La fase crónica inicial es el período en el que se presentan los primeros signos de movimiento de la tercera falange (rotación, desplazamiento o engrosamiento laminar), puede durar días o meses y resolverse cuando el movimiento de ésta es mínimo (Hunt 1998).

La fase crónica activa se presenta cuando hay evidencia de inestabilidad de la tercera falange que conlleva a la rotación y/o desplazamiento de esta. En estos casos nos encontramos ante una fase crónica no compensada, donde las posibles consecuencias son la perforación de la suela por el tejuelo, la formación de abscesos subsolares, la osteítis y la atrofia del tejuelo, o incluso el desprendimiento total de la capsula del casco. En este estadio el dolor puede ser incesable por lo que puede considerarse la eutanasia como opción (Morrison 2010).

La fase crónica estable o también denominada fase crónica compensada hace referencia al estado en el que el tejuelo permanece estabilizado. Esto significa que el movimiento de la



falange ha cesado y que además, se observa el crecimiento del casco nuevo y el desarrollo de una suela sana (Morrison 2010). En esta fase se pueden presentar complicaciones como abscesos subsolares y rupturas de la interfase laminar que desencadenan episodios de dolor (Hunt 1998).

### **2.3.1. Patogenia**

La separación laminar es consecuencia de la gravedad del proceso patológico original y ocurre cuando la carga aplicada en las láminas excede su capacidad de soporte. Se han descrito tres tipos de desplazamiento de la tercera falange (Parks & O'Grady 2014). Aunque no se conoce la razón exacta de que aparezcan estos diferentes patrones, puede suponerse que el punto de desplazamiento es el que sufre más tensión, mayor daño laminar o una combinación de ambos (Parks & O'Grady 2014).

Cuando la degeneración laminar tiene lugar única y exclusivamente en la zona dorsal del casco, se produce un desplazamiento asimétrico de la tercera falange (Wyn-Jones 1992). El resultado es una variación en los ángulos formados entre la tercera falange y el suelo y, entre la tercera falange y la muralla dorsal del casco, denominado rotación (Parks & O'Grady 2014). Algunos autores (Herthel & Hood 1999) han subdividido la rotación de la tercera falange en rotación capsular (desviación de la superficie parietal de la falange respecto al muro dorsal del casco) y rotación falangiana (rotación respecto al eje podofalangiano).

Si la rotura laminar ocurre equitativamente alrededor del casco la falange distal se desplaza simétricamente, definiéndose como desplazamiento distal simétrico o hundimiento. Estos casos tienen peor pronóstico (Herthel & Hood 1999; Parks & O'Grady 2014). Por último, la situación menos frecuente, se da cuando un lado está más afectado que otro, la falange distal se desplaza distalmente de forma unilateral, denominándose rotación latero-medial de la tercera falange (Herthel & Hood 1999; Parks & O'Grady 2014).

En el inicio de esta fase el casco va adquiriendo y manifestando una serie de modificaciones patológicas características de la laminitis (Parks & O'Grady 2014). En los casos más leves los únicos cambios externamente detectables son: el ensanchamiento de la línea blanca consecuencia del daño laminar inicial que predispone a la elongación de la lámina durante su recuperación, la suela levemente caída o aplanada y el pie ligeramente recto. Normalmente estos casos se compensan clínicamente por lo que suele ser necesario realizar radiografías para confirmar la presencia de la enfermedad (Morgan et al. 1999).

Inicialmente, se puede observar la banda coronaria ligeramente engrosada o edematosa. Además, el desplazamiento del tejuelo junto con la tracción que ejerce de los tejidos blandos adyacentes a la región coronaria se traduce en una hendidura o depresión en esta zona. Este déficit suele palpase sólo dorsalmente, pero si se extiende alrededor de la corona, cuartas partes y talones, el pronóstico empeora ya que nos indica que gran parte del aparato de inserción laminar está dañado (Pollitt 2008a). Este cambio en la conformación coronaria conlleva a una variación en el espesor de la pared del casco (O'Grady 2010).

La muralla dorsal del casco afectado suele adoptar un característico perfil cóncavo, debido a la diferencia del índice de crecimiento del casco entre la pinza y los talones. La realización de venografías ha ayudado a entender este proceso, demostrando que el crecimiento de los talones no se ve alterado, incluso en caballos con grave daño laminar debido a que el aporte sanguíneo de esta zona del casco permanece intacto. Al contrario, la compresión y/o destrucción vascular en el corion laminar dorsal ejercida por el desplazamiento del proceso extensor de la falange, da como resultado un crecimiento lento, desordenado e incluso defectuoso de los túbulos córneos y de la matriz intertubular de la pared dorsal del casco (Redden 2003). Conforme la cronicidad va aumentando, en los casos más graves el casco adquiere forma de “zapatilla de Aladín” (Figura 3), y si no son tratados correctamente, las pinzas se alargan de forma aberrante dificultando la movilidad del animal (Pollitt 2008a).



Fig 3: Caballo con laminitis crónica de las cuatro extremidades mostrando crecimiento anormal del casco, denominado “zapatillas de aladín”(Pollitt 2008a).

Una anomalía frecuente ocurre con los anillos o ceños de la muralla. En un casco sano los ceños son pequeñas crestas que recorren el casco de talón a talón de forma paralela a la corona, indicando pequeñas fluctuaciones en el crecimiento del casco. En el pie laminítico, debido al crecimiento irregular, dejan de ser paralelas, divergen en los talones y convergen en las pinzas del casco (Figura 4) (Morgan et al. 1999).



Fig. 4: Anillos o ceños de la muralla en un casco laminítico crónico (Krampf 2012).

La suela también sufre la pérdida de su morfología original, observándose en la mayoría de los casos plana. El hueso rotado presiona con su punta a la palma, produciendo pequeños hematomas que dejan en el tejido córneo de la suela manchas rojizas o amarillentas. En los casos más graves, la evolución del proceso se traduce en la aparición de una protuberancia convexa justo por debajo de la falange distal descendida; se continúa con la aparición grietas y por último, con el prolapso de la falange distal (Morgan et al. 1999).

Finalmente, en lo que se refiere a la falange distal, puede llegar a sufrir graves cambios morfológicos radiológicamente visibles. Esos cambios incluyen regiones focalizadas de necrosis, fracturas o alteraciones del contorno y cambios en la densidad radiográfica. La necrosis y fracturas en el hueso aparecen como resultado de un compromiso en la perfusión sanguínea y la presión excesiva que recibe (Morgan et al. 1999). Una secuela muy frecuente de los casos graves de infosura crónica es la osteomielitis del margen solar de la falange distal (Pollitt 1998).

### **2.3.2. Presentación clínica**

Podemos encontrarnos con distintas manifestaciones clínicas como continuación de los signos de la fase aguda. También debemos tener en cuenta de que podemos estar frente a un animal que padece una recidiva de un episodio de laminitis crónica pasado, o ante un caballo con un historial clínico desconocido, ya que la fase aguda de la enfermedad no fue observada o el caballo fue obtenido sin saber que sufría esta patología (Parks & O'Grady 2014).

La forma de presentación más frecuente son los casos que suelen diagnosticarse durante el progreso de la enfermedad, ya sea en la fase aguda o poco después de que el colapso mecánico del dedo se haya hecho evidente. Estos pacientes muestran ligeros cambios radiológicos sin embargo, manifiestan un grado de cojera severo debido a la respuesta inflamatoria aguda y a la hemorragia asociada al inicio del daño laminar. En este momento la respuesta a analgésicos es muy efectiva y necesaria (Herthel & Hood 1999).

La segunda forma de presentación hace referencia a una enfermedad de larga duración, donde el caballo muestra síntomas clínicos cojera o un aumento de la gravedad de ésta. Esto está asociado a determinadas complicaciones que puede sufrir un caballo con laminitis crónica compensada incluyendo un trauma digital, una infección submural (abscesos) o complicaciones relacionadas con un pobre cuidado del casco. El empeoramiento repentino del cuadro clínico en estos casos representa un nuevo episodio de laminitis aguda, que se superpone ante la laminitis crónica existente. Además, otras complicaciones secundarias que pueden surgir durante el tratamiento de la fase crónica de la laminitis incluyen la perforación de la suela, la contractura del aparato flexor, la retracción del miembro, úlceras por el decúbito prolongado así como pérdida de la condición física. Estas complicaciones dificultan el manejo terapéutico y exacerbando la sintomatología de la patología primaria (Parks & O'Grady 2014).

Las causas exactas del dolor en la fase crónica no están determinadas, pero probablemente se deban a la continua isquemia, inflamación y trauma en las láminas dorsales y a la isquemia o inflamación producida en la suela por la presión que ejerce la falange distal (Grosenbaugh et al. 1999).

### **2.3.3. Diagnóstico**

El diagnóstico de la laminitis crónica se basa por un lado en los signos clínicos: la postura antiálgida adoptada por el animal, la marcha y la apariencia del casco del caballo son características de la enfermedad. Por otro lado, el examen radiológico es fundamental para confirmar las sospechas de la exploración clínica y para poder establecer la fase de la enfermedad que el animal sufre en ese momento. Ocasionalmente, los bloqueos nerviosos perineurales son necesarios para localizar el dolor en el pie de los caballos levemente afectados y deben ser interpretados conjuntamente con los resultados del examen del casco y los hallazgos radiológicos (Parks & O'Grady 2014).

#### **2.3.3.1. Radiología**

El examen radiográfico es fundamental para establecer un protocolo terapéutico adecuado y evaluar el pronóstico. La estandarización del proceso (posición, distancia de los rayos y factores de exposición) es esencial para poder comparar entre diferentes examinadores.

Normalmente, con la proyección latero-medial del casco obtenemos la suficiente información para el diagnóstico en la laminitis aguda y crónica. No obstante, las proyecciones dorso-palmar y dorsoproximal-palmarodistal del casco proporcionan una valiosa información adicional (Pollitt 2008b). El caballo debe estar en estación apoyando ambas extremidades sobre dos bloques de

madera del mismo tamaño, de tal manera que sea posible enfocar los rayos a nivel de la suela y que mantenga a la vez el mismo peso en ambos miembros.

La proyección latero-medial permite evaluar el inicio de la fase crónica. Debe colocarse un marcador radiopaco como por ejemplo una barra metálica o un clavo, en la superficie dorsal del casco empezando en la banda coronaria en dirección distal, con la finalidad de poder determinar si la posición de la falange distal es la correcta en relación con la muralla dorsal del casco (Parks & O'Grady 2014). En un casco sano el marcador y la falange distal deben ser paralelos y la distancia entre ellos varía entre 16-18 mm (Pollitt 2008b). También existe otra medición que sirve para evaluar la distancia de hundimiento del tejuelo, denominada Founder distance (Figura 5) que determina la distancia entre el límite dorsal de la pared del casco o rodete coronario y el límite proximal del proceso extensor de la tercera falange (R. A. Eustace 2010).

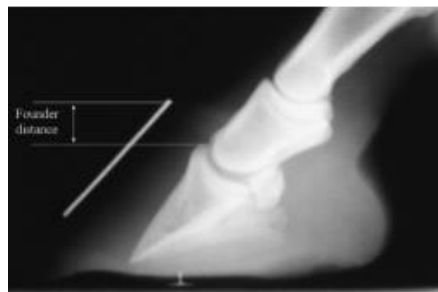


Fig. 5: Proyección latero-medial de un casco de un caballo que padece laminitis crónica. El marcador colocado en la muralla dorsal no es paralelo a la cara dorsal de la tercera falange. El cálculo de la distancia de hundimiento (Founder distance) es crucial en el diagnóstico de esta patología (R. A Eustace 2010)

En esta proyección se pueden realizar diversas mediciones incluyendo el grosor del muro dorsal del casco, el grado de rotación de la falange distal (ángulo entre la pared dorsal del casco y la superficie parietal de la tercera falange), la distancia entre el margen dorsal distal de la falange y el suelo, la distancia entre la corona y margen proximal del proceso extensor, la posición del eje de las articulaciones interfalangianas así como el espesor de la suela (O'Grady 2010).

La observación de una línea radiolúcida entre la tercera falange y la pared del casco es un indicador de la gravedad, ya que supone una clara evidencia de una grave separación laminar (Herthel & Hood 1999). Contrariamente a lo que se creía en un principio esta línea radiolúcida no se debe interpretar como un seroma producido por el tejido laminar dañado sino que lo más probable es que refleje un acúmulo de aire o gas bajo la capsula del casco. Este acúmulo de gas puede provenir del aire que penetra a través de la separación entre el corion laminar dérmico y

epidérmico o al gas producido internamente por contaminación bacteriana de dicho espacio (Krampf 2012).

La proyección dorso-palmar es la más útil para determinar si se ha producido o no un desplazamiento latero-medial dentro del casco. La valoración de este hundimiento se realiza trazando una línea sobre la superficie articular de la articulación interfalangiana distal o entre los forámenes del canal semilunar de la de falange distal, debiendo ser éstas paralelas al suelo (Figura 6) (Parks & O'Grady 2014).

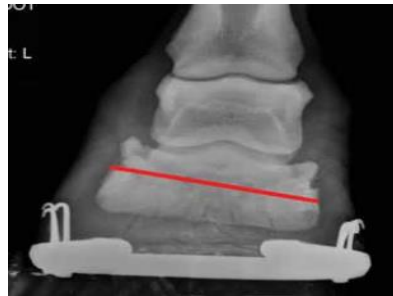


Figura 6: Proyección dorso-palmar de un casco de un caballo que padece laminitis crónica. En este caso estamos ante un desplazamiento asimétrico distal del tejuelo. El espacio entre la articulación interfalangiana distal está aumentado en el lado del desplazamiento. Se puede observar que la línea trazada no es paralela con el suelo (línea roja) (O'Grady & Parks 2008).

Por último, la proyección dorsoproximal-palmarodisal permite realizar una evaluación de la integridad del tejuelo, pudiéndose observar ocasionalmente un cierto grado de remodelación ósea, fracturas, osteolisis y osteomielitis de la tercera falange (Parks & O'Grady 2014).

### 2.3.3.2. Venografía

La venografía es una herramienta de diagnóstico por imagen muy útil para valorar el pronóstico de esta enfermedad. Sobre todo si se realiza el estudio en las fases iniciales ya que permite la evaluación del daño vascular en el casco antes de que aparezcan cambios radiológicos (Eastman et al. 2012).

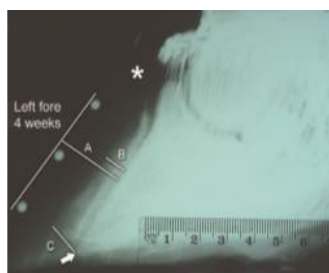


Figura 7: Venograma latero-medial del casco de un caballo cuatro semanas después de un episodio de laminitis aguda. El plexo sublaminar no se encuentra definido (B) y se observa déficit en el llenado del plexo coronario (asterisco) (Pollitt 2008d).

#### **2.3.4. Tratamiento en la fase crónica**

Al contrario del tratamiento de caballos con laminitis aguda en la cual el tratamiento médico es primordial, en la laminitis crónica la terapia de cuidado del casco o el herraje terapéutico son aspectos claves para el éxito del tratamiento (Parks & O'Grady 2014). Se han descrito una gran cantidad de métodos para el tratamiento de la laminitis crónica, pero el método *per se* no es tan importante como los principios en los que se basa (Parks & O'Grady 2003). Debido a la gran variabilidad en el cuadro clínico, cada caso de laminitis debe ser abordado de forma individual, teniendo en cuenta la causa inicial, los signos clínicos estáticos y dinámicos, la conformación del pie y el examen de las estructuras del pie afectadas.

##### **2.3.4.1. Tratamiento médico**

El tratamiento antiinflamatorio y analgésico instaurado durante la fase aguda debe continuarse durante la fase crónica ya que, inmediatamente después de la rotación o desplazamiento del tejuelo, la inflamación y la isquemia persisten. El tratamiento analgésico y antiinflamatorio se basa en el uso de fenilbutazona, flunixin meglumine y/o dimetil sulfóxido (DMSO). Una vez instaurada la fase crónica, en casos en los que el grado de isquemia es elevado y se produce necrosis, puede hacerse uso de vasodilatadores y agentes reológicos como la pentoxifilina. Este tratamiento debe continuarse aproximadamente durante 2-3 semanas hasta que la respuesta inflamatoria y la isquemia disminuyen. Tras este tiempo, la medicación suele restringirse a fenilbutazona para el control del dolor y para prevenir la sobrecarga en los miembros menos afectados (Parks & O'Grady 2003).

##### **2.3.4.2. Manejo nutricional**

La información disponible sobre el soporte nutricional de caballos con laminitis es insuficiente. Una dieta saludable que incluya la cantidad adecuada de energía y proteína es necesaria de manera general y parece apropiado para la reparación del tegumento laminar. Las dietas pobres en proteína o de baja calidad están relacionadas con un pobre crecimiento del casco por lo que se recomienda proporcionar heno de gramíneas o alfalfa de alta calidad además de una suplementación con biotina ya que está demostrado que aumenta la calidad del tejido córneo del casco (Parks & O'Grady 2014).

#### 2.3.4.3. Tratamiento ortopédico (Herraje terapéutico)

El mayor reto del veterinario y herrador es mejorar la morfología y restablecer la funcionalidad del pie equino que ha sufrido graves cambios estructurales, los cuales pueden ser permanentes (O'Grady 2006).

Una vez se ha producido la separación laminar no es posible volver a unirlos directamente, sino que la recuperación de la función mecánica del casco conlleva un proceso gradual de aproximadamente nueve meses con ausencia de complicaciones (O'Grady 2010).

La función de los herradores en el tratamiento para estos caballos consiste en aplicar métodos de recorte (trimming) y herrajes correctivos para disminuir el dolor y conseguir de nuevo una conformación normal del casco (Curtis et al. 1999). Existe un número limitado, aunque en constante aumento, de métodos y materiales disponibles para aplicar los principios del herraje terapéutico (Parks & O'Grady 2014).

De forma general los objetivos técnicos ante este herraje incluyen: maximizar la función mecánica del pie, disminuir la carga en la interfase laminar, aumentar la estabilidad de la falange distal dentro del casco, promover el riego sanguíneo normal y buscar el máximo confort del caballo en estación (Curtis et al. 1999).

Existen diferencias significativas en el tratamiento ortopédico de los tres tipos de desplazamiento que puede sufrir la tercera falange, por lo que serán explicados por separado.

##### 2.3.4.3.1. Rotación capsular o rotación de la falange

#### RECORTE

El recorte del casco es la base del tratamiento para caballos con rotación crónica de la tercera falange, el objetivo a largo plazo, es restaurar la posición anatómica fisiológica de la tercera falange respecto al estuche córneo (Parks & O'Grady 2014). El objetivo inmediato es realinear la suela del casco con la superficie solar de la tercera falange. La mejor forma de llevar a cabo este principio es mediante un estudio radiográfico del pie, por lo que requiere una estrecha colaboración entre el veterinario y el herrador (Parks & O'Grady 2014).

Es muy importante que el grosor de la suela no sea inferior a 15 mm ya que a menor distancia entre la falange y el suelo mayor es el trauma y, por consiguiente el dolor (O'Grady 2010), por lo que el plano de recorte puede estimarse utilizando como referencia las radiografías realizadas (O'Grady 2010).



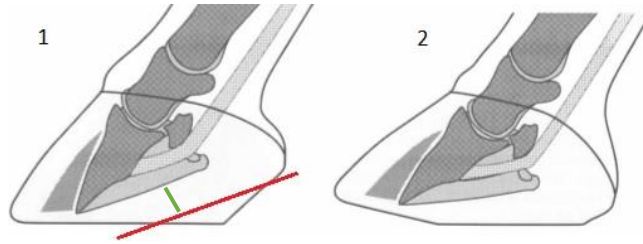


Fig. 8. 1. Ilustración de un pie equino con laminitis crónica. La línea roja indica el plano de recorte. 2. Ilustración tras el recorte de la suela (Parks & O'Grady 2014).

Al existir un hundimiento de la tercera falange dentro del estuche córneo, la distancia entre el margen solar dorsal de la falange y el suelo suele disminuir, por lo que el casco solo puede ser recortado más palmar/plantarmente, donde la distancia entre la suela y la falange aumenta. Este método de recorte tiene dos consecuencias, por un lado, se forman dos planos en la suela del casco y, por otro lado, al disminuir los talones aumenta la tensión del tendón flexor profundo (O'Grady 2010).

Tal y como se ha mencionado previamente, la muralla dorsal adquiere una forma cóncava característica; el herrador debe realizar una reestructuración morfológica desbastando el exceso de casco formado desde la banda coronaria, distalmente hasta la zona más distal. La profundidad del desbastado viene determinada por el grado de rotación de la falange (Cripps & Eustace 1999). Con este proceso se consigue disminuir la presión ejercida en las láminas dorsales, reestablecer el alineamiento con la falange y mejorar la perfusión vascular a nivel del corion coronario. Además el realineamiento dorsal permite aliviar la presión ejercida por el tejido epitelial hiperplásico formado, promoviendo un crecimiento paralelo y alineado de los nuevos túbulos córneos (Colahan et al. 1991). La realineación de la falange distal en el plano dorsal está descrito para la rotación del tejuelo aunque no tiene efectos terapéuticos en el desplazamiento latero-medial del mismo (O'Grady & Parks 2008).

### HERRAJE

El herraje terapéutico tiene muchos beneficios sobre un pie con rotación de la falange distal. Sin embargo, ha tenido un éxito limitado en caballos con rotación latero-medial de la falange y no es beneficioso en el caso de desplazamiento distal (Baker 2012).

Los procedimientos básicos que se realizan en el herraje terapéutico de un caballo con laminitis crónica son: modificar el punto despegue del casco, elevación de los talones, proporcionar soporte en la palma/planta.

## PUNTO DE DESPEGUE

El despegue se refiere al momento del paso del caballo en el que los talones empiezan a elevarse desde el suelo y el casco se desplaza. El punto de despegue del casco es el punto del casco que experimenta mayor estrés durante este momento. Se localiza en las pinzas del casco y tiene como consecuencia un aumento de la presión sobre las láminas dorsales. Para estabilizar la falange distal, reducir la tensión sobre las láminas dorsales y disminuir el dolor el punto de despegue debe retrasarse la herradura palmar/plantarmente (Redden 2004; Parks & O'Grady 2014). Aunque no existe un punto de referencia exacto, este depende del ángulo palmar de la falange distal con el casco. Si el ángulo palmar es cero o negativo, el punto de despegue debe situarse bajo el centro de la articulación interfalángiana distal. En el caso de que el ángulo palmar sea positivo el punto de despegue debe situarse justo detrás del margen dorsal de la tercera falange (Figura 9) (Redden 2004). Por el contrario, O'Grady (2010) defiende que el punto de despegue debe situarse entre 6 a 9 mm dorsal al borde solar de la falange distal y no palmar a este, debido a que conlleva a la disminución de la superficie de apoyo y aumenta la inestabilidad del pie. Este procedimiento se puede realizar redondeando las pinzas del casco o colocando la herradura más palmar/plantarmente (O'Grady 2010).




Figura 9. Proyección radiográfica latero-medial indicando el ángulo palmar (líneas verdes) y el punto de despegue (flechas) según este (Krampf 2012).

## SOPORTE DE LA PALMA

El objetivo de dar soporte a la palma del pie es la redistribución de la carga de forma uniforme, para disminuir el stress en las laminillas. El soporte de la palma debe colocarse palmar/plantar a este punto, de lo contrario se produce un aumento de la presión provocando trauma e isquemia de la dermis solar (Morrison 2010; Parks & O'Grady 2014).

Los métodos comunes para el soporte de la palma incluyen, plantillas de plástico o cuero que se colocan entre la herradura y el casco así como la aplicación de polímeros sintéticos tales como la silicona, poliuretano o material de impresión dental. Estos compuestos se adaptan

perfectamente a la superficie de la suela y su elasticidad y dureza pueden ajustarse según las necesidades del caballo en particular (Morrison 2010).

#### ELEVACIÓN DE LOS TALONES

Por último, la elevación de los talones tiene como objetivo disminuir la tensión que ejerce el TFDP sobre la falange distal. Esta tensión puede disminuirse entre 50-60% elevándolos entre 12-18 grados (Pollitt 2008c). Debido a que la tensión del TDFP causa mayor stress y dolor en las láminas dorsales del casco, en la mayoría de casos se muestra una mejoría inmediata de la cojera tras este procedimiento (Morrison 2010). Puede conseguirse mediante el uso de herraduras (wedged shoes) o almohadillas adicionales en forma de cuña (Parks & O'Grady 2014). La realización de radiografías antes y después del proceso y la medición del ángulo palmar ayudará a determinar si el grado de elevación es el correcto.

Si se mantiene la elevación durante demasiado tiempo se puede generar una contractura del talón, lo cual produce dolor. Por lo que si se utiliza esta técnica, se ha de retirar la elevación tan pronto como mejore la cojera del caballo (Parks & O'Grady 2014).

##### 2.3.4.3.2. Desplazamiento distal de la tercera falange (Parks & O'Grady 2014)

En este tipo de desplazamiento el tratamiento también es la continuación del tratamiento de cuidados iniciado en fases agudas. Los casos graves de desplazamiento distal incluso con el tratamiento adecuado tienen mal pronóstico. A diferencia del tratamiento en el caso de rotación de la falange distal, en estos casos la estabilización de la articulación interfalángica no tiene tanta importancia. Cuando se produce un desplazamiento distal de la tercera falange, la base del tratamiento consiste en proveer al casco de suela sintética suficiente para reducir el dolor y favorecer el crecimiento del casco.

La técnica consiste en recubrir la superficie del solar, los huecos de la suela y la ranilla y el espacio entre los cuernos con masilla de silicona o un producto equivalente, sellándolo con una espuma rígida como Styrofoam, dejando al caballo en suelo arenoso o aplicando una herradura de madera. Se debe mantener durante al menos de 2 a 4 meses antes de proceder al herraje.

##### 2.3.4.3.3. Rotación mediolateral de la falange distal (Parks & O'Grady 2014)

Esta es la opción de desplazamiento menos estudiada y en comparación con las formas clínicas anteriores, debido a su alto índice de complicaciones, el pronóstico es mucho menos favorable. Teóricamente, se consigue la estabilización de la tercera falange reduciendo el peso de apoyo en la zona del casco más afectada y transmitiéndola a la zona contralateral. Esto se consigue

aumentando el grosor de la suela en el lado sano con materiales sintéticos o extendiendo la herradura hacia el lado contralateral del desplazamiento para que haga un efecto de palanca.

#### 2.3.4.3.4. Tipos de herraduras:

##### HERRADURAS DE BARRAS DE ALUMINIO

Se basan en un modelo de herradura de talón abierto, ligera y con la terminación de las pinzas cuadrada, romo o fuertemente rodado (rolled). Su forma puede ser fácilmente ajustable a cada casco en particular y permite facilitar el despegue mediolateral (Parks & O'Grady 2014).

Una gran ventaja de este tipo de herradura es que puede ser fijada al casco de manera indolora mediante pegamento y el inconveniente es que al ser de aluminio sufren un rápido desgaste. Una versión de este tipo es la herradura Natural Balance Shoe™ es una herradura comercial de aluminio o acero con las pinzas redondeadas y forma parte de otro sistema comercial denominado Equine Digital Support System (EDSS) que además está compuesto por un sistema de almohadillas, cuñas y material de impresión de silicona para conferir soporte a la ranilla (Pollitt 2008c).




Figura 10. Componentes de Equine Digital Support System: Natural Balance Shoe (A), plantilla de plástico (B), inserto adicional para el soporte de la ranilla (C) y barras en forma de cuña (D) (Pollitt 2008c).

##### HERRADURA DE MADERA

Este tipo de herraje se ha convertido en una de las opciones con mejores resultados para tratar la rotación capsular dorsal (Steward 2003). Básicamente se trata de una herradura de madera que se sujeta al casco con tornillos y que proporciona todos los efectos positivos del herraje, a la vez que anula las desventajas. Las principales ventajas mecánicas que presenta son (O'Grady & Steward 2009):

- Aplicación atraumática
- Material fácil de trabajar y relativamente sencilla de construir
- Reparte el peso del caballo sobre una gran superficie. Permite realizar un apoyo individualizado de cada lesión o conformación del pie.

- Permite situar el punto de despegue tan palmar/plantar como se desee.
- Permite elevar o descender los talones de un modo fácil para ajustar la tensión del TFDP sobre el hueso navicular y tejuelo.
- Tanto el despegue como la altura de los talones y la forma del “zapato” en general, pueden ser fácilmente remodelados una vez colocada la herradura con la sola ayuda de la escofina.
- El biselado lateral elimina los movimientos de torsión sobre las laminillas y concentra el peso del caballo sobre el tejuelo, disminuyendo así la canalización de las vibraciones hacia las láminas dañadas.

La herradura se fabrica totalmente personalizada al casco al que se va a colocar. Por otro lado es un herraje muy evolutivo que puede ser modificado en cada momento, según la evolución del caballo controlada mediante guía radiográfica.

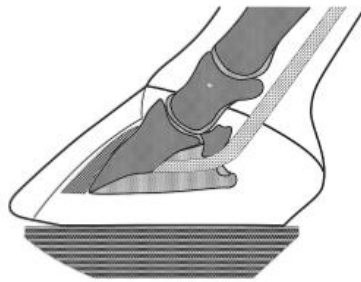


Figura 11: Representación esquemática de una herradura de madera en un casco laminítico (Parks & O’Grady 2014).

#### HERRADURA DE HUEVO

Es una herradura cerrada de talones, en la cual la rama se extiende palmarmente, funcionando a modo de palanca. De este modo añade aproximadamente un 25% más de superficie de soporte del pie, concentrándose alrededor de los talones (Williams & Deacon 1999). Además permite mantener los talones elevados independientemente del suelo sobre el que se mantenga al caballo. Las pinzas pueden ser cuadradas, redondeadas o recortadas para posicionar el punto de despegue apropiadamente.

## HERRADURA DE CORAZÓN

Esta herradura también está cerrada en los talones pero está formada por una barra que proporciona soporte a la ranilla (F) (Figura 11). Puede comprarse prefabricada sin embargo, normalmente la forja el propio herrador. La barra de la ranilla debe ser paralela y estar a 2-3 mm por encima del nivel de las barras adyacentes de la herradura.



Figura 12. Herradura de corazón (Pollitt 2008c)

La laminitis hace que la posición de la falange distal dentro del pie se altere, es importante que esta herradura se fabrique y se ajuste según referencias internas del pie en cada caso; estas referencias se toman radiográficamente, colocando un marcador radiopaco en el ápice de la ranilla. El vértice de la barra posterior de la herradura debe colocarse justo debajo de la inserción del TDFP en la falange distal. En una radiografía latero-medial este punto puede ubicarse midiendo la distancia entre la punta de la falange distal y los extremos de los procesos palmares lateral y medial superpuestos (línea A), la ubicación correcta es el 37% de esta distancia desde el borde dorsal solar. Otra forma es trazando una línea de la base del proceso extensor perpendicular al borde solar de la falange distal (línea B) (Figura 12) (Pollitt 2008c).

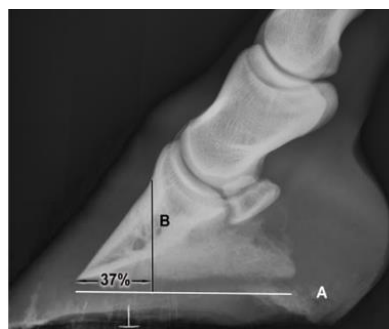

Figura 13. Radiografía lateromedial del casco equino con las mediciones adecuadas para la colocación de una herradura de corazón (Pollitt 2008c).

Las complicaciones que pueden surgir cuando se utiliza este tipo de herraduras aparecen frecuentemente bajo dos condiciones. La primera es la incorrecta colocación del soporte de la

ranilla en el punto indicado radiológicamente, ya que esto produce un aumento del dolor. La segunda es que puede incrementar de manera excesiva la presión en la suela, esto suele ocurrir como resultado de una mala colocación o la aplicación en caballos con mucha inestabilidad de la falange distal dentro del casco (Curtis et al. 1999).

#### HERRADURA INVERTIDA O NAPOLEÓNICA

El principal beneficio de este herraje es que el punto de despegue del casco se desplaza palmarmente, con lo que se consigue que no se ejerza ninguna presión sobre la zona dorsal de la suela. Está recomendada en caballos que presentan mayor sensibilidad en esta zona por falta de grosor o algún tipo de daño. Dependiendo del grado de estabilidad dentro del pie se debe utilizar con el soporte adecuado de la suela y ranilla (O'Grady & Parks 2008).

#### HERRADURAS CON BASCULAMIENTO MULTIDIRECCIONAL "ROCK AND ROLL"

Estas herraduras están compuestas por una aleación de aluminio, facilitan la salida o despegue del casco tanto dorsal como medio-lateral. Esta característica es de gran importancia para casos de laminitis ya que el dolor aumenta cuando el animal camina en círculos. Existen dos tipos comerciales de esta herradura según su forma: modelo cerrado y abierto. El modelo cerrado puede ser combinado fácilmente con un soporte plantar/palmar de silicona o poliuretano y, en casos graves con perforación de palma, puede ser atornillada a una herradura de plástico colocada con pegamento al casco (Casteljins 2003).



Figura 14: Herradura "Rock and Roll" A: modelo abierto (Casteljins 2003). B: modelo cerrado (Fernandez Baquero 2015).

#### TÉCNICA DE HERRAJE MEDIANTE EL USO DE PEGAMENTO "GLUE-ON TECHNOLOGY"

Recientemente se ha descrito un método novedoso que utiliza un pegamento para la técnica del herraje ortopédico. Este método utiliza polimetacrilato en lugar de clavos para unir la herradura al pie (O'Grady 2002). El empleo de este pegamento permite realizar un herraje atraumático, permitiendo ajustar con mayor precisión el ángulo de la herradura en relación a la superficie de apoyo del casco.

Este tipo de herraje ortopédico se recomienda en los casos en los que se ha producido la perforación de palma. El proceso consiste en pegar una herradura de plástico la cual, a su vez,

va atornillada a otra herradura que lleva incorporada una placa hospitalaria de aluminio. Este mecanismo permite por un lado que la suela quede protegida y, por otro lado, gracias a la colocación de la placa hospitalaria, permite realizar curas diarias en el caso de que el animal presente abscesos subsolares (O'Grady 2002).

#### 2.3.4.4. Tratamiento quirúrgico

##### TENOTOMÍA DEL FLEXOR DIGITAL PROFUNDO

Existen autores que consideran que la tenotomía del TFDP es un procedimiento salvaje (Hunt 1996), sin embargo estudios retrospectivos han demostrado que este procedimiento puede ser una alternativa viable para pacientes con laminitis crónica (Eastman et al. 1999).

Esta cirugía está indicada en tres situaciones, la primera cuando el caballo muestra rotación progresiva de la falange distal a pesar de los esfuerzos por estabilizarla. La segunda, cuando el caballo muestra incomodidad persistente con poco o ningún crecimiento de la suela o de la muralla del casco a pesar de la aparente estabilidad de la falange. Por último, para corregir las graves deformaciones flexurales que se desarrollan de forma secundaria durante el tratamiento (Parks & O'Grady 2014). De manera general, la tenotomía es considerada como proceso de recuperación para caballos destinados a la cría o que no buscan su vuelta a la vida deportiva (Hunt 1998).

El objetivo es eliminar la fuerza de tracción que ejerce el TFDP sobre la tercera falange. De este modo, disminuye la tensión en borde dorsal solar y aumenta el flujo sanguíneo en las laminillas y el corion solar. También aumenta la profundidad de la suela, resultando en una mejora inmediata en la mayoría de los casos (O'Grady 2003).

##### RESECCION DE LA MURALLA DORSAL DEL CASCO

La resección de la muralla dorsal del casco permite el drenaje de la hemorragia y exudado, aliviar la compresión del corion coronario, aumentar el flujo sanguíneo laminar, la extirpación de la cuña laminar y del tejido necrótico así como favorecer el correcto del casco (Rucker 2010).

Dependiendo de la cantidad de muralla del casco reseccionada el proceso se denomina parcial o completa resección del muro del casco (Parks & O'Grady 2014). Por ejemplo, la resección parcial de la muralla descrita por Amy Rucker en 2010, retira solamente la parte proximal de la muralla dorsal del casco. Este procedimiento es necesario en los casos que la zona proximal del casco comprime el corion coronario, perjudicando el crecimiento del casco. Se recomienda la realización de exámenes venográficos para determinar el déficit sanguíneo en el plexo coronario y sublaminar (Rucker 2010).



### 2.3.5. Pronóstico

El pronóstico debe establecerse bajo dos puntos de vista: si el animal puede ser rehabilitado clínicamente y si el sufrimiento manifestado durante el proceso es compatible con la vida. La recuperación funcional del pie está determinada por la integridad de su estructura y está directamente relacionada con el compromiso vascular, el grado de afección ósea y la integridad de las láminas que sostienen la falange distal (Hunt & Wharton 2010).

De manea general los factores más importantes que afectan al pronóstico son: la gravedad de la patología original y de los signos clínicos, el tipo de desplazamiento de la falange distal y, con mayor importancia, el grado de inestabilidad estructural presente en el interior del casco (Hunt & Wharton 2010). Asimismo, se podría decir que hay una correlación directa entre el pronóstico y la gravedad y extensión del daño laminar (Pollitt 2008a). Por otro lado, el dolor también puede ser indicativo del pronóstico, si no se logra controlarlo con analgésicos ni tratamiento ortopédico, es realmente pobre, en cambio, una respuesta rápida al tratamiento indica un posible resultado exitoso (Hunt & Wharton 2010).

Al inicio de la fase crónica es muy difícil predecir el pronóstico, ya que los primeros cambios radiológicos no están necesariamente correlacionados con el resultado final del proceso. No obstante, los parámetros más indicativos sobre el grado de dificultad del tratamiento son: el espesor de la suela y el ángulo de rotación de la tercera falange, también es importante tener en cuenta la velocidad en la que se ha producido los cambios morfológicos, dado que da una idea de la gravedad y agresividad del proceso (Parks & O'Grady 2014).

Un estudio realizado en 1982 relacionó el grado de rotación de la falange distal con el pronóstico atlético posible, determinando que caballos que han desarrollado una rotación de 5 grados o menos generalmente tienen buen pronóstico, siempre y cuando se proporcione un tratamiento adecuado. En cambio con más de 15 grados y/o desplazamiento distal tienen un pronóstico realmente pobre (Stick et al. 1982).

Cabe destacar la posible aparición de complicaciones como el prolapso de la tercera falange a través de la suela necrótica, la infección subsolar y sublaminar, pérdida total de la cápsula del casco e incluso osteomielitis y lisis del margen distal de la falange que hacen que el tratamiento requiera varios meses de cuidados intensivos y cirugía, con un pronóstico difícil de predecir.

La asociación entre la raza y el pronóstico no está del todo aclarado, pero un estudio encontró que los caballos árabes, de pura raza y cruce, tienen menos éxito en la rehabilitación (Cripps & Eustace 1999).

El problema en el establecimiento del pronóstico recae en que no es únicamente una decisión médica, sino que, lo determina en última instancia el propietario del animal, por lo que también se debe valorar el componente emocional, las restricciones financieras y el grado de actividad atlética que se espera tras la recuperación (Rendle 2006b).

### **3. Justificación y objetivos**

La laminitis es un síndrome complejo que suele ser subsecuente a una gran variedad de patologías primarias. A pesar de la antigüedad de los primeros registros de la enfermedad y de la cantidad de recursos económicos y humanos destinados para investigar esta patología, aún no existe una explicación completa de su etiología y patogenia, incluso existen controversias entre las diferentes teorías que la determinan. Por lo tanto, aparecen innumerables problemas al intentar establecer un plan de manejo específico.

Esta patología requiere de la experiencia profesional tanto de herradores como veterinarios ya que el herraje ortopédico juega un papel importante en el éxito del tratamiento en la mayoría de los casos (Redden 1997). Pese a que es una patología relativamente frecuente se han realizado pruebas insuficientes para evaluar la eficacia de los tratamientos para la laminitis y la mayoría de las recomendaciones se basan en informes anecdóticos e impresiones clínicas (Rendle 2006a).

Para profundizar en el conocimiento de la fase crónica de la enfermedad y de los distintos métodos de tratamiento ortopédico descritos para la fase crónica nos planteamos este trabajo cuyos objetivos son:

- Realizar una revisión bibliográfica de la laminitis y su tratamiento ortopédico en la fase crónica, dando importancia a las diferentes técnicas de herraje correctivo disponibles actualmente.
- Realización de una encuesta dirigida a herradores para el estudio de la situación actual de la profesión en relación a su formación y su implicación en el tratamiento de la fase crónica de la laminitis.

### **4. Metodología**

La metodología empleada para alcanzar el primer objetivo es la realización de una revisión bibliográfica de la información disponible sobre la laminitis y su tratamiento ortopédico en la fase crónica.

Para la estrategia de búsqueda se han utilizado las siguientes palabras clave: horse, laminitis, chronic, horse's shoeing, Therapeutic farriery.

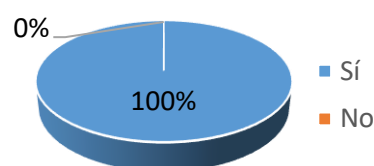
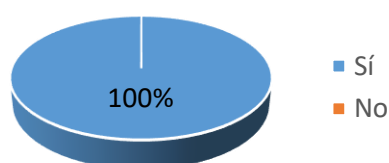
Las bases de datos que se han utilizado para encontrar los diferentes artículos han sido: PubMed, Science Direct, Google Scholar, Web Of Science, entre otras y repositorios tales como ivis.org. También se han buscado artículos en revistas ecuestres y de herradores como *Equus Magazine* y *Équisens*. Al mismo tiempo, se ha ampliado la búsqueda a páginas webs ([www.thehorse.com](http://www.thehorse.com), [www.americanfarriers.com](http://www.americanfarriers.com), [www.farriergabino.com](http://www.farriergabino.com), [www.thelaminitissite.org](http://www.thelaminitissite.org)) y blogs ecuestres. Por otro lado se ha realizado una consulta tanto de libros como de artículos científicos disponibles en la biblioteca de la Facultad de Veterinaria de la Universidad de Zaragoza.

Finalmente, con el fin de realizar una gestión de las referencias bibliográficas se ha utilizado el programa Mendeley versión 1.17.6.

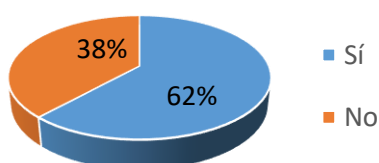
Para completar el trabajo se ha realizado una encuesta de 15 preguntas mediante Google Drive dirigida a herradores. Ésta ha sido divulgada mediante correo electrónico hacia la Asociación Catalana de Herradores y herradores particulares. La encuesta editada con el formulario de Google Docs para encuestas, ha sido contestada por 30 herradores y será mostrada junto a los resultados.

## 5. Resultados de la encuesta

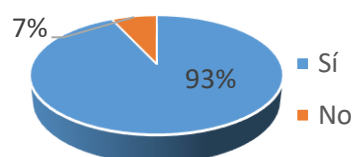
- 1- ¿Conoces los centros de formación oficial para este empleo?      2- ¿Has realizado algún curso para tu formación?



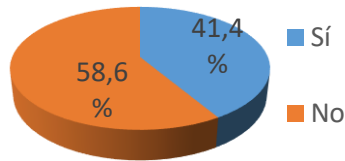
- 3- ¿Has seguido formándote una vez empezaste a trabajar?



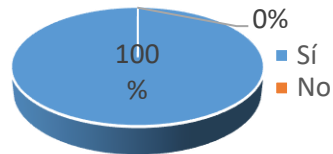
- 4- ¿Has recibido formación sobre las principales patologías del casco?



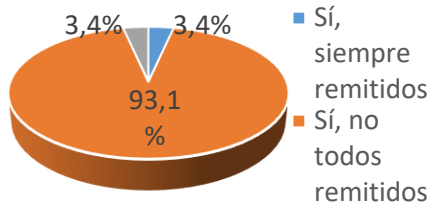
5- ¿Asistes a cursos para herradores periódicamente?



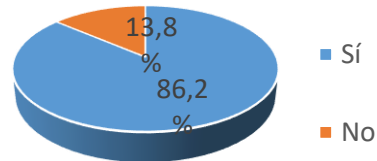
6- ¿Has tratado casos de laminitis crónica (LC)?



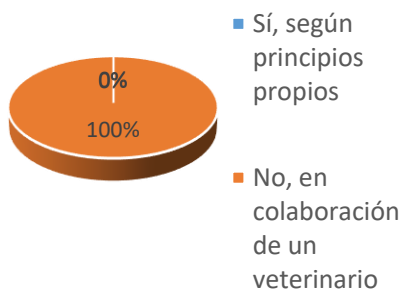
7- En caso afirmativo, ¿han sido remitidos por un veterinario?



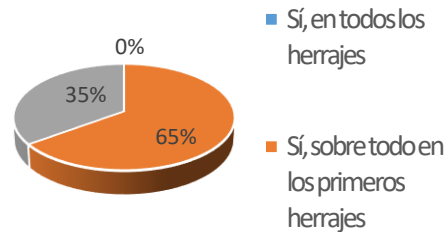
8- ¿Has recibido formación sobre esta patología en concreto?



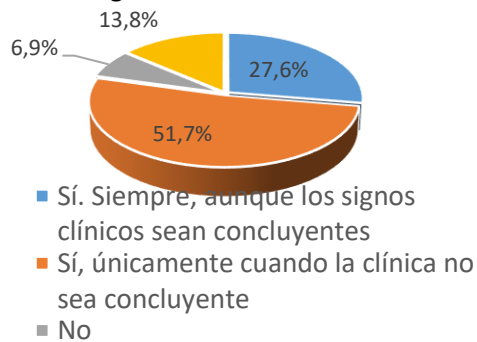
9 - Cuando se presenta esta patología, ¿trabajas de forma independiente?



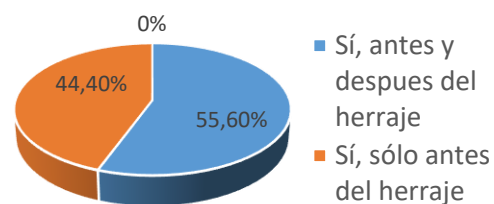
10- ¿Crees que es importante que el veterinario habitual del caballo esté presente en los herrajes ortopédicos de un caballo con LC?



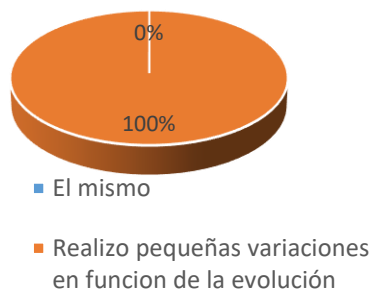
11- Cuando se presenta un caso de LC ¿Se realiza pruebas complementarias para su diagnóstico?



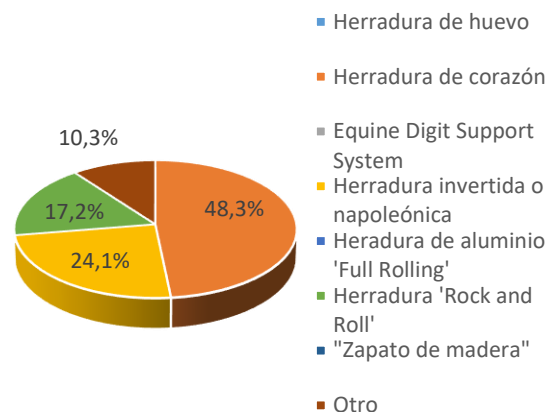
12- En caso afirmativo, ¿se realiza un control radiográfico antes y después del herraje ortopédico?



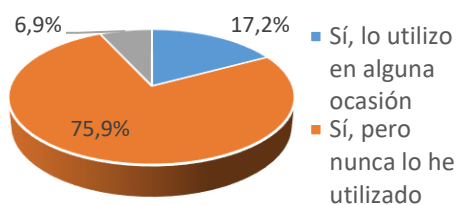
13- En un caballo que padece LC: ¿varías el herraje correctivo a lo largo del tratamiento ortopédico?



14- ¿Qué herraje correctivo sueles utilizar con más frecuencia ante un caso crónico?



15- ¿Ves conveniente la utilización de pegamento como polimetacrilato, en vez de clavos, durante el herraje ortopédico?



## 6. Discusión

Tradicionalmente, la laminitis ha sido una de las patologías con mayor importancia en la clínica equina. Este hecho se debe al alto índice de caballos que la padecen y a la gravedad del cuadro clínico. En vista de todo lo expuesto existen pocas enfermedades en medicina veterinaria con tal grado de incomprensión y controversia como las que caracterizan a la laminitis (Belknap & Geor 2012), pese a largos años de esfuerzos en su investigación la etiología y la patogenia de la infosura aún permanecen desconocidas (Godoy Pinto & García Liñeiro 2011).

La fase crónica de esta patología implica que ha sucedido un fallo mecánico o estructural en el casco, que conlleva a tener signos clínicos y radiográficos de desplazamiento de la tercera falange (Grady 2003). Al inicio de esta fase es muy difícil predecir el pronóstico, ya que los primeros cambios radiológicos no están necesariamente correlacionados con el resultado final del proceso. No obstante existen distintos indicadores para evaluar la dificultad del tratamiento como el espesor de la suela y el ángulo de rotación de la tercera falange (Parks & O'Grady 2014).

En lo que se refiere al tratamiento ortopédico de la fase crónica, los criterios de los veterinarios y de los herradores no se han unificado, existiendo diversos protocolos, herraduras o métodos consistentemente efectivos. Esto es debido en parte a la gran variedad de formas clínicas que pueden presentarse y a la respuesta terapéutica tan impredecible a lo largo de todo el tratamiento (Parks & O'Grady 2014). Este es un dato que se ha podido corroborar con nuestra encuesta, en la que los herradores confirman (100%) la importancia de la variación del herraje ortopédico según la evolución de cada caso.

Por ello, la mayor parte del peso de la investigación sobre la infosura no recae sobre el estudio de un único tratamiento eficaz, sino sobre los principios de la técnica de rehabilitación funcional y morfológica (Parks & O'Grady 2014). Estos últimos se basan en la estabilización de la tercera falange en el interior del casco, el control del dolor y el adecuado crecimiento del casco. Estos conocimientos son imprescindibles para que el clínico y el herrador puedan ser capaz de establecer un protocolo individual en cada caso (Parks & O'Grady 2014).

Para la evaluación del tratamiento ortopédico se debe tener en cuenta que no existen estudios que documenten la eficacia de procedimientos de podología (Hunt 2008), por lo que el herraje terapéutico permanece en un estatus empírico basado en la fase de la enfermedad, experiencia clínica del veterinario y herrador y la respuesta del paciente. Además, resulta difícil comparar resultados terapéuticos debido a la gran variedad de grados existentes de esta patología (Walsh 2010).

La laminitis es una enfermedad que requiere la formación de un equipo de trabajo, entre el veterinario y el herrador (Baker 2012). Cabe destacar la existencia de personas que ejercen ambas profesiones de forma paralela (veterinario podólogo), prueba de que estamos ante la presencia de dos profesiones totalmente diferentes, pero perfectamente compatibles (Anz 2010). Con esto se deduce los beneficios que se obtienen cuando herrador y veterinario conforman un sólido equipo de trabajo y, con mucha importancia, en la instauración del tratamiento ortopédico en un caso de laminitis crónica. Aunque dicha relación "simbiótica" no siempre está presente en la realidad del trabajo diario (Anz 2010), en base a la encuesta realizada, podemos afirmar que los herradores (100%) conocen la importancia de esta estrecha colaboración veterinario-herrador para el óptimo manejo de esta patología. Sin embargo, sólo el 35% de los entrevistados cree necesaria la presencia del veterinario en todos los herrajes.

Desde la perspectiva del diagnóstico y establecimiento del pronóstico y protocolo terapéutico adecuado en cada caso, es fundamental un estudio radiológico (Parks & O'Grady 2014). La mayoría de los herradores encuestados son conscientes de ello, ya que aunque el diagnóstico

valorando la sintomatología sea concluyente, creen adecuada la realización de este estudio por parte del veterinario (78%).

En cuanto a la elección del tipo de herraje ortopédico, las primeras referencias sobre la utilización de la herradura de corazón surgen a finales del Siglo XIX siendo actualmente la herradura más recomendada por la mayoría de autores (Baker 2012; Stashak 2004; Goetz 1989; Pollitt 1998) y la más utilizada hoy en día por los herradores encuestados (48 %). Sin embargo otros autores de referencia como Stephen O'Grady y Andrew H. Parks han obtenido un éxito razonable utilizando herraduras de aluminio y de madera para el tratamiento de esta patología (O'Grady & Parks 2008).

Recientemente se han descrito técnicas innovadoras como la herradura de madera propuesta por el Dr. Mike Steward. El diseño y el material de esta herradura han permitido mejorar la calidad de vida de muchos caballos laminíticos crónicos. Según el autor los tratamientos ortopédicos tradicionales utilizados para estabilizar la tercera falange pueden producir lesiones adicionales indeseables como el aumento de dolor por la aplicación traumática o la limitación en cuanto a la suficiente elevación de talones o retraso en el despegue del casco. Todo esto puede evitarse mediante el uso de este tipo de herradura (Steward 2010). A pesar de las ventajas expuestas ninguno de los herradores que han respondido a la encuesta la han utilizado.

Otro procedimiento novedoso es el uso de pegamento para fijar la herradura al casco. Este mecanismo es rápido, simple, atraumático, barato y lógico para caballos que sufren laminitis crónica en fases tempranas. Este procedimiento presenta grandes ventajas ya que la manipulación traumática que realiza el herrador sobre el casco con el martillo y los clavos, puede producir un aumento del dolor y agravar por lo tanto el cuadro clínico. Según O'Grady esta técnica es muy eficaz y confiere una gran flexibilidad a la hora de colocar la herradura además, permite realizar un realineamiento más preciso de la tercera falange en comparación con otras técnicas usadas por él mismo (O'Grady 2006). A pesar de que muchos de los herradores encuestados lo ven recomendable (76%), un bajo porcentaje lo ha utilizado.

Aunque este trabajo tiene por objetivos el realizar una revisión bibliográfica así como una encuesta a herradores españoles. Sin embargo, la principal limitación de este estudio podría deberse al escaso número de profesionales encuestados así como a la procedencia de los mismos, ya que esta encuesta se ha realizado principalmente con herradores de región de Cataluña. A su vez, estos herradores pertenecen a una única asociación a través de la cuál adquieren pautas de trabajo muy similares, lo que conlleva a un detrimento en la variabilidad de las opciones terapéuticas utilizadas.

## **7. Conclusiones**

El tratamiento ortopédico mediante herraje terapéutico es una parte fundamental en el tratamiento de la fase crónica de la laminitis.

Debido a la gran variabilidad en la presentación clínica de estos casos, el tratamiento ortopédico requerido debe ser abordado de forma individualizada.

Aunque existe una gran variabilidad de tipos de herraduras aplicables al tratamiento de la laminitis crónica, el herraje debe estar basado en dos premisas: estabilización de la tercera falange dentro del estuche córneo y la búsqueda del mayor confort posible en el caballo.

El éxito de la terapia de la laminitis crónica reside en la estrecha colaboración entre el veterinario y el herrador.

## **Conclusions**

Orthopedic treatment through therapeutic fitting is an essential part for the treatment of chronic laminitis.

Due to the great variability in the clinical symptoms, the orthopedic treatment required must be tackled individually.

Although there are a great variability of applicable horseshoes types for chronic laminitis treatment, the fitting should be based on two premises: stabilization of the third phalanx inside the hoof and the search for the well-being of the horse.

The success of the therapy in chronic laminitis lies in the close cooperation between the veterinarian and the farrier

## **8. Valoración personal**

Este trabajo ha supuesto un gran reto y, en mi opinión, ha sido la forma ideal de culminar mi trayectoria como estudiante. Realizar este estudio me ha permitido, no sólo profundizar y adquirir conocimientos en un tema de gran interés para mí, sino también, a gestionar y organizar gran cantidad de información para la correcta realización de una revisión bibliográfica, además de aprender a citar correctamente una bibliografía detallada.

Para finalizar, quiero agradecer a mis tutores Arantza Vitoria y Antonio Romero por su ayuda, dedicación e implicación en este trabajo, así como a todos los herradores, miembros de la



Federación Catalana del herraje y particulares, que han dedicado parte de su tiempo tanto en la realización de la encuesta como en las entrevistas que me han concedido personalmente.

## **9. Referencias bibliográficas**

- Aguirre Pascasio, C., 2008. *Evaluación del flujo sanguíneo periférico mediante ultrasonografía duplex-doppler en caballos con laminitis*. Universidad de Murcia.
- Anz, D., 2010. Herrador/Veterinario: Una simbiosis poco frecuente. *Podología Equina*. Available at: [www.danielanz.com](http://www.danielanz.com).
- Baker, W.R., 2012. Treating Laminitis. Beyond the Mechanics of Trimming and Shoeing. *Veterinary Clinics of North America - Equine Practice*, 28(2), pp.441–455.
- Belknap, J. & Geor, R., 2012. The present state and future of laminitis research. *Equine Veterinary Journal*, 44(6), pp.749–751.
- Casteljins, H., 2003. Full rolling motion shoes in equine podiatry. *Hoofcare and Lameness Journal* n°78. Available at: [http://www.mascalcia.net/articoli/a2003\\_56.htm](http://www.mascalcia.net/articoli/a2003_56.htm) [Accessed November 18, 2016].
- Claver, J.A. & Gimenez Urquiza, A., 2003. El Casco Equino.
- Climent, S. et al., 2011. *Manual de anatomía y embiología de los animales domésticos*, Editorial Acribia, S.A.
- Colahan, P.T. et al., 1991. Diseases of the Musculoskeletal System. In *Equine Medicine and Surgery*. American Veterinary Publications, Inc, pp. 1354–1366.
- Collins, S.N. et al., 2010. The Lamellar Wedge. *Veterinary Clinics of North America - Equine Practice*, 26(1), pp.179–195.
- Cripps, P.J. & Eustace, R.A., 1999. Factors involved in the, prognosis of equine laminitis in the UK. *Equine Veterinary Journal*, 31(5), pp.433–442.
- Curtis, S. et al., 1999. Trimming and Shoeing the Chronically Affected Horse. *The Veterinary clinics of North America. Equine practice*, 15(2), pp.463–480.
- Davies, H.M.S. & Philip, C., 2007. Gross anatomy of the equine digit. In F. A & M. R, eds. *Equine Podiatry*. USA: Saunder ELVEISER, pp. 1–24. Available at: <http://dx.doi.org/10.1016/B978-0-7216-0383-4.50005-0>.
- Eastman, S., Redden, R.F. & Williams, C.A., 2012. Venograms for Use in Laminitis Treatment.

*Journal of Equine Veterinary Science*, 32(11), pp.757–759.

Eastman, T.G. et al., 1999. Deep digital flexor tenotomy as a treatment for chronic laminitis in horses: 35 cases (1988-1997). *Journal of the American Veterinary Medical Association*, 214(4), pp.517–9. Available at: <http://www.ncbi.nlm.nih.gov/pubmed/10029854>.

Eustace, R.A., 2010. Clinical presentation, diagnosis, and prognosis of chronic laminitis in Europe. *Veterinary Clinics of North America - Equine Practice*, 26(2), pp.391–405.

Fernandez Baquero, G., 2015. Rock and roll modificada Agüeros-Gabino. Available at: <http://www.farriergabino.com/casos-practicos/rock-and-roll-modificada-agueros-farriergabino>.

Godoy Pinto, A. & García Liñeiro, A., 2011. Infosura en équidos. *Avances en Ciencias Veterinarias*, 26(1 y 2), pp.11–26.

Goetz, T.E., 1989. The treatment of laminitis in horses. *Vet Clin North Am Equine Pract*, 5(1), pp.73–108. Available at: <http://www.ncbi.nlm.nih.gov/pubmed/2650833>.

Grady, S.E.O., 2002. A practitioner's approach to treating laminitis. Presented at the 2002 Internal Medicine Forum -- Dallas , Texas. *Equine Podiatry*, pp.1–5. Available at: [www.equinepodiatry.com](http://www.equinepodiatry.com).

Grady, S.E.O., 2003. Treating Chronic Laminitis - A Novel Approach. *Equine Podiatry. Therapeutic Farriery*, pp.1–6. Available at: [www.equipodiatry.com](http://www.equipodiatry.com).

Grosenbaugh, D.A., Morgan, S.J. & Hood, D.M., 1999. The digital pathologies of chronic laminitis. *Vet Clin North Am Equine Pract*, 15(2), pp.419–436. Available at: <http://www.ncbi.nlm.nih.gov/pubmed/10472120>.

Herthel, D. & Hood, D.M., 1999. Clinical Presentation, Diagnosis, and Prognosis of Chronic Laminitis. *The Veterinary clinics of North America. Equine practice*, 15(2), pp.375–394.

Hood, D.M., 1999. Laminitis in the horse. *Veterinary Clinics of North America - Equine Practice*, 15(2), pp.287–294.

Hunt, R.J., 1998. Chronic laminitis. In N. A. White & J. N. Moore, *Current techniques in equine surgery and lameness*. Philadelphia: Saunders, pp. 548–549.

Hunt, R.J., 1996. Diagnosing and treating chronic laminitis in horses. *Vet Med*, pp.1025–1032.

Hunt, R.J., 2008. Equine Laminitis: Practical Clinical Considerations. In *54th Annual Convention*

of the American Association of Equine Practitioners - AAEP, 2008 - San Diego, CA, USA, .  
Available at: <http://www.ivis.org/proceedings/aaep/2008/Hunt/chapter.asp>.

Hunt, R.J., 2003. Laminitis. Deep Digital Flexor Tenotomy for Managing Laminitis. In M. W. Ross & S. J. Dyson, *Diagnosis and Management of Lameness in the Horse*. Elsevier Inc., pp. 335–338.

Hunt, R.J. & Wharton, R.E., 2010. Clinical Presentation, Diagnosis, and Prognosis of Chronic Laminitis in North America. *Veterinary Clinics of North America - Equine Practice*, 26(1), pp.141–153.

Johnson, P.J. et al., 2004. Endocrinopathic laminitis in the horse. *Clinical Techniques in Equine Practice*, 3(1), pp.45–56.

Katz, L.M. & Bailey, S.R., 2012. A review of recent advances and current hypotheses on the pathogenesis of acute laminitis. *Equine Veterinary Journal*, 44(6), pp.752–761.

Kobluk, C.N., Ames, T.R. & J. Geor, R., 1995. *The Horse: Diseases and Clinical Management* W. B. Saunders, ed., Philadelphia.

Krampf, A.-C., 2012. *Equine Laminitis*. Szent István University, Budapest.

McGowan, C.M., 2010. Endocrinopathic laminitis. *Veterinary Clinics of North America - Equine Practice*, 26(2), pp.233–237.

Menzies-Gow, N.J. et al., 2010. Epidemiological study of pasture-associated laminitis and concurrent risk factors in the South of England. *The Veterinary Record*, 167, pp.690–694.

Morgan, S.J., Grosenbaugh, D.A. & Hood, D.M., 1999. The pathophysiology of Chronic Laminitis: Pain and Anatomic Pathology. *The Veterinary clinics of North America. Equine practice*, 15(2), pp.395–418.

Morrison, S., 2010. Chronic laminitis: Foot management. *Veterinary Clinics of North America - Equine Practice*, 26(2), pp.425–446.

O’Grady, S., 2002. Managing chronic laminitis using “glue-on” shoeing technology. *EQUINE VETERINARY EDUCATION*, 14(3), pp.157–162.

O’Grady, S.E., 2010. Farriery for chronic laminitis. *Veterinary Clinics of North America - Equine Practice*, 26(2), pp.407–423.

O’Grady, S.E., 2006. Realignment of P3 - the basis for treating chronic laminitis. *Equine*

- Veterinary Education*, 18, pp.214–218.
- O’Grady, S.E., 2003. Tenotomy as a Treatment for Laminitis. *Equine Podiatry. Therapeutic Farriery*. Available at: <http://www.equipodiatry.com/tenotomy.htm> [Accessed November 5, 2016].
- O’Grady, S.E. & Parks, A.H., 2008. Farriery Options for Acute and Chronic Laminitis. *Proceedings of the 54th Annual Convention of the AAEP*, 54, pp.354–363.
- O’Grady, S.E. & Steward, M.L., 2009. The wooden shoe as an option for treating chronic laminitis. *Equine Veterinary Education*, 21(2), pp.107–112. Available at: <http://dx.doi.org/10.2746/095777309X397888>.
- Parks, A. & O’Grady, S.E., 2003. Chronic laminitis: Current treatment strategies. *Veterinary Clinics of North America - Equine Practice*, 19(2), pp.393–416.
- Parks, A.H. & O’Grady, S.E., 2014. *Chronic Laminitis* Seventh Ed., Elsevier Inc. Available at: <http://dx.doi.org/10.1016/B978-1-4557-4555-5.00201-6>.
- Pollitt, C.C., 2004. Anatomy and physiology of the inner hoof wall. *Clinical Techniques in Equine Practice*, 3(1), pp.3–21.
- Pollitt, C.C., 1998. *Atlas en color: EL PIE DEL CABALLO* Edición en., Harcourt Brace d España, S.A.
- Pollitt, C.C., 2008a. *Equine Laminitis - Current Concepts* n° 08/062., Rural industries Research and Development Corporation.
- Pollitt, C.C., 2008b. Radiology of laminitis. In *Equine Laminitis*. Rural industries Research and Development Corporation, pp. 55–60.
- Pollitt, C.C., 2008c. Therapeutic Shoeing. In *Equine Laminitis. Current concepts*. Rural industries Research and Development Corporation, pp. 78–90.
- Pollitt, C.C., 2008d. Venography of laminitis. In *Equine Laminitis*. Rural industries Research and Development Corporation, pp. 61–68.
- Redden, R.F., 2003. Hoof capsule distortion: Understanding the mechanisms as a basis for rational management. *Veterinary Clinics of North America - Equine Practice*, 19(2), pp.443–462.
- Redden, R.F., 2004. Preventing Laminitis in the Contralateral Limb of Horses with Nonweight-Bearing Lameness. *Clinical Techniques in Equine Practice*, 1(3), pp.57–63.

- Redden, R.F., 1997. Shoeing the Laminitic Horse. *Proceedings of the Annual Convention of the AAEP*, 43(1).
- Rendle, D., 2006a. Equine laminitis 1. Management in the acute stage. *In Practice*, 28(8), pp.434–443.
- Rendle, D., 2006b. Equine laminitis 2. Management and prognosis in the chronic stage. *In Practice*, 28(8), pp.434–443. Available at: <http://inpractice.bmj.com/cgi/doi/10.1136/inpract.28.9.526> <http://inpractice.bmj.com/cgi/doi/10.1136/inpract.28.8.434>.
- Rucker, A., 2010. Chronic Laminitis: Strategic Hoof Wall Resection. *Veterinary Clinics of North America - Equine Practice*, 26(1), pp.197–205.
- Shively, M.J., 1993. *Anatomía Veterinaria. Básica, comparativa y clínica* C. J. González Lopez et al., eds., Editorial El Manual Moderno, S.A. de C.V.
- Stashak, T.S., 2004. Claudicación. In *Claudicación en el caballo*. Buenos Aires: Intermédics, pp. 685–705.
- Steward, M.L., 2003. How to Construct and Apply Atraumatic Therapeutic Shoes to Treat Acute or Chronic Laminitis in the Horse. *AAEP*, 49, pp.337–346.
- Steward, M.L., 2010. The Use of the Wooden Shoe (Steward Clog) in Treating Laminitis. *Veterinary Clinics of North America - Equine Practice*, 26(1), pp.207–214.
- Stick, J.A. et al., 1982. Pedal bone rotation as a prognostic sign in laminitis of horses. *J Am Vet Med Assoc*, 180(3), pp.251–253. Available at: <http://www.ncbi.nlm.nih.gov/pubmed/7056672>.
- Walsh, D.M., 2010. Laminitis Treatment: A Personal Memoir. *Veterinary Clinics of North America - Equine Practice*, 26(1), pp.21–28.
- Williams, G. & Deacon, M., 1999. Herrajes correctores de barra. In *Sin pie no hay caballo*. Editorial Hispano Europea S.A., pp. 45–52.
- Wylie, C.E., Collins, S.N. & Verheyen, K.L.P., 2011. Frequency of equine laminitis: A systematic review with quality appraisal of published evidence. *Veterinary Journal*, 3(189), pp.248–256.
- Wyn-Jones, G., 1992. Enfermedades del Pie y de la Parte Distal del Miembro. In C. H. Lightowler, ed. *Enfermedades ortopédicas de los equinos*. Editorial Hemisferio Sur S.A., pp. 34–39.

